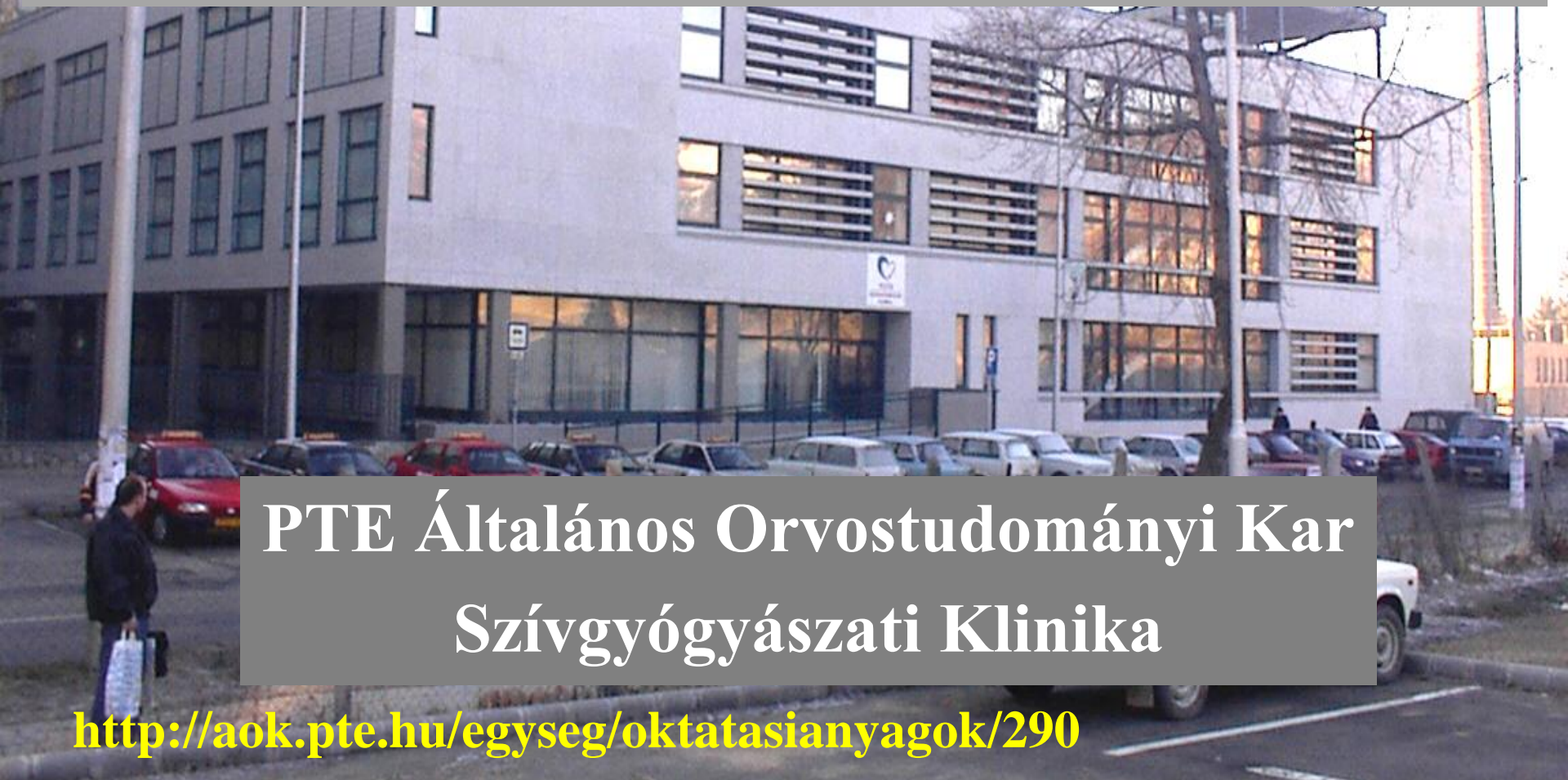

Szívsebészet - szívtranszplantáció, mechanikus keringéstámogatás. Az aorta ascendens és ív sebészete



**PTE Általános Orvostudományi Kar
Szívgyógyászati Klinika**

<http://aok.pte.hu/egyseg/oktatasianyagok/290>

A szívelégtelenség kezelése

Gyógyszeres kezelés

inotropok, digitalis, diureticum, beta-blocker...

Koszorúérbetegség, billentyűbetegség kezelése

CRT (cardiac resynchronizatiion therapy)

Acut mechanikus keringéstámogatás

Szívátültetés

Tartós gépi keringéstámogatás: „bridge to transplant”, „bridge to recovery”, „bridge to bridge”, „destination therapy”

Mechanikus keringéstámogatás

Indikáció: súlyos reverzibilis vagy irreverzibilis szívelégtelenség, mely más kezelésre nem reagál

Célok:

Reverzibilis: 1. megfelelő szöveti perfúzió biztosítása
2. a szív tehetmentesítése felépülésig

Irreverzibilis: megfelelő szöveti perfúzió biztosítása
transzplantációig

Rövid távú (<2 hét) ↔ Hosszú távú (>2 hét)

Extracorporalis ↔ Intracorporalis

TAH ↔ VAD (LVAD, RVAD, BiVAD)

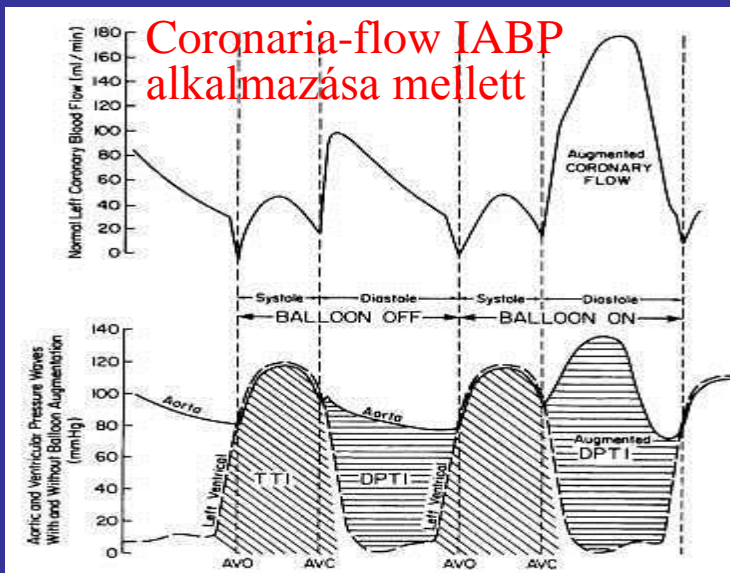
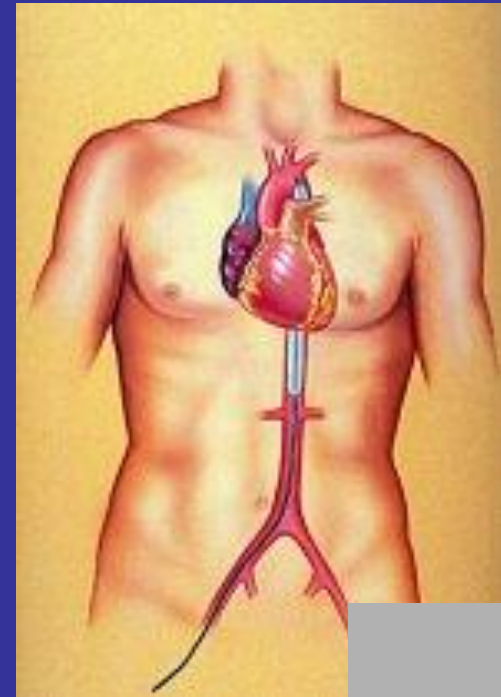
Pulzatilis ↔ Folyamatos áramlású

(TAH – total artificial heart, VAD – ventricular assist device)

Akut mechanikus keringéstámogatás


Intraaorticus ballonpumpa (IABP)

- inotrop szer hatástalan
 - fenyegető! cardiogen shock
- coronaria perfúzió javítása
➤ (afterload csökkentése)

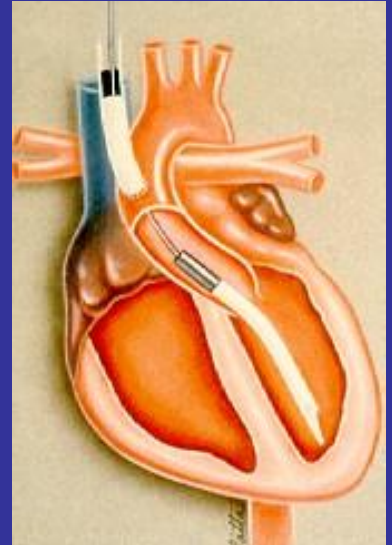


Akut mechanikus keringéstámogatás

Hemopump



Az aorta ascendensen át a bal kamrába vezetett Hemopump és a hordozható vezérlő konzol.



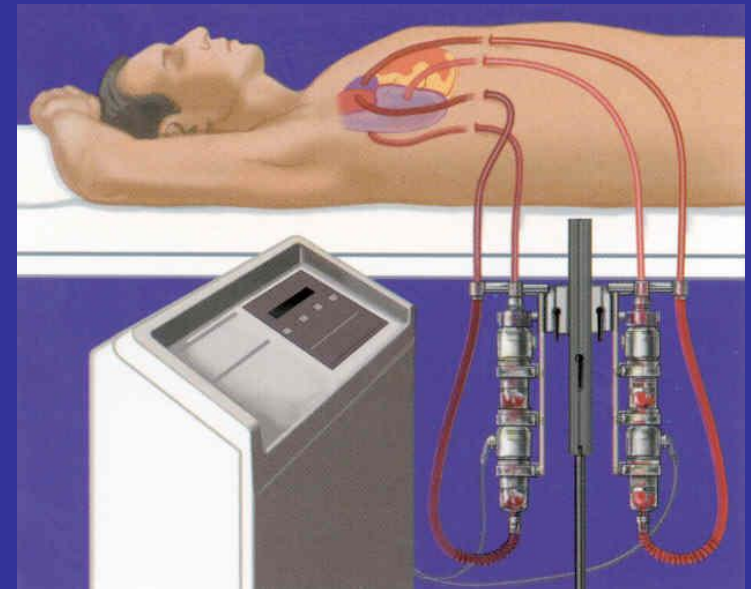
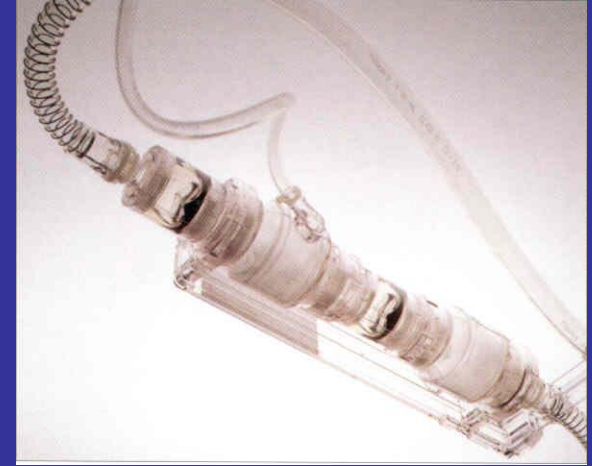
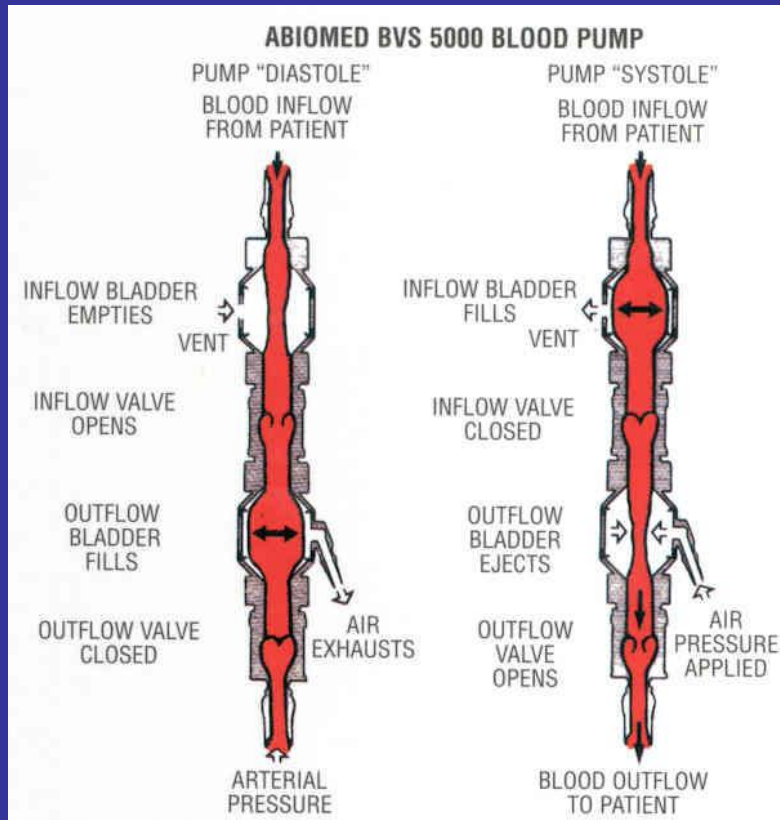
A 24 Fr változat a teljes perctérfogatot képes továbbítani, tehát gyógyszeresen szinte megállítható a szív kardiopulmonális bypass alkalmazása nélkül.



Akut mechanikus keringéstámogatás


Abiomed BVS 5000

Univentricularis vagy biventricularis asszisztálás.

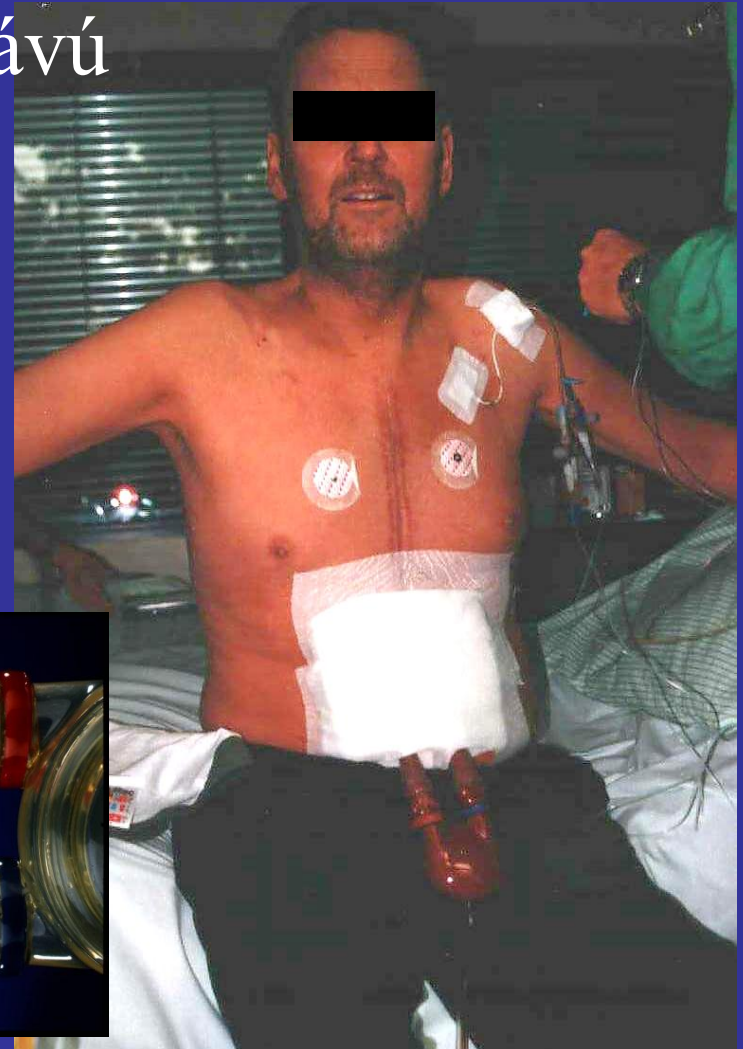

Mechanikus keringéstámogatás

Pulzatis, paracorporalis,
középtávú



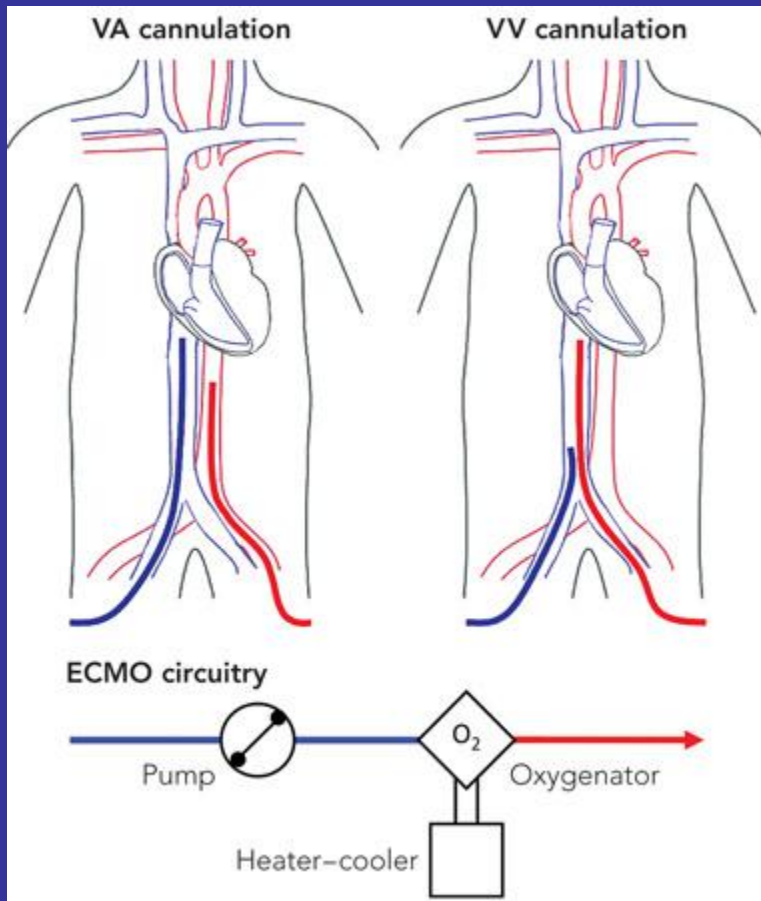
RVAD **LVAD**
BiVAD



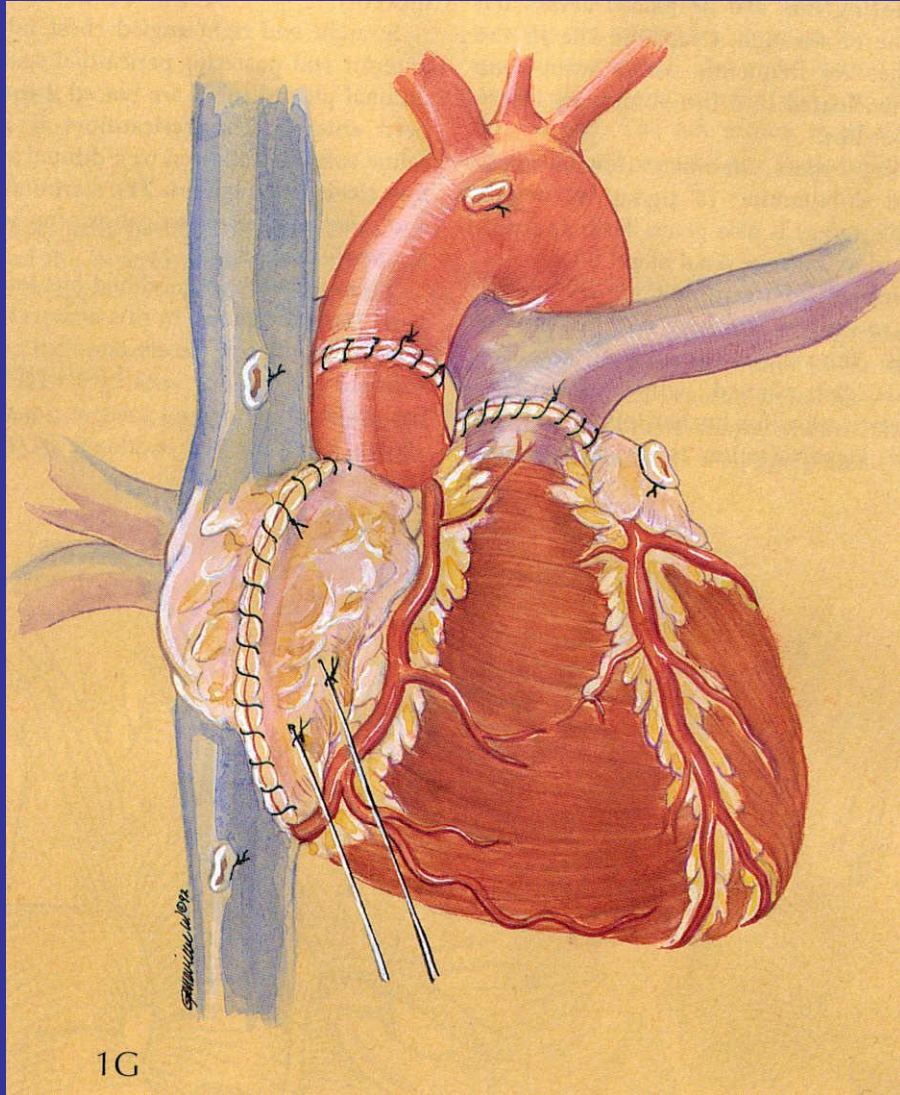
MEDOS
Medizintechnik AG

ECMO – extracorporeal membrane oxygenator

Légzési-, légzési-keringési elégtelenségben



A szívatültetés fejlődése



**1905. Carrel, Guthrie
érvarrat, szervátültetés**

**1960. Lower, Shumway
jelen technika, hűtés**

**1964. Hardy és mtsai
csimpánz szív emberbe**

**1967. Barnard
emberből emberbe**

**1980-as évek
cyclosporin**

A transzplantációs programba vétel

Indikációk:

- maximális iv. inotrop mellett is NYHA IV.
- **Max. VO₂ < 10ml/kg/min (<14, relatív indik.)**
- refrakter visszatérő syncope, kamrai ectopia
- rossz életminőség, mindennapi aktivitás limitált
- cardialis halálozás magas rizikója egy éven belül

Kontraindikációk:

- 60-65 év
- aktív fertőzés, aktív fekélybetegség, IDDM, súlyos perifériás érbetegség, tüdőbetegség, daganat
- **↑pulmonalis vascularis resistencia (> 5 Wood, >3.5 rel.)**
- pszichés instabilitás, alkohol vagy drog abúzus
- compliance hiánya, követés lehetetlensége

A donorkiválasztás szempontjai

- agyhalál
- AB0 vércsoport egyezés a recipienssel
- 40-45 évnél fiatalabb kor
- hasonló testsúly (méret) a recipienséhez
- cardiovascularis betegség hiánya
- pulmonalis betegség hiánya
- daganatmentesség (kivétel agydaganat)
- fertőző betegség (HIV, CMV, Hepatitis) nincs
- nem áll fenn sepsis
- várható ischaemiás idő < 4-6 óra

Immunsuppressio szívatültetés után

- **MMF (mycophenolate mofetil, *Cellcept*)**
- **tacrolimus (calcineurine inhibitor)**
- **corticosteroid (prednisolone)**
- **/cyclosporine (earlier)/**

Rejectio:

- **corticosteroid**
- **ATG (anti-thymocyte-globulin)**
- **ALG (anti-lymphocyte-globulin)**

Rendszeres endomyocardialis biopsia

A szívátültetés speciális szövődményei

- fertőzésátvitel (HIV, CMV), fogékonyság
- rejekció
- graft coronariasclerosis
- malignus daganat (lymphomák)
- nefrotoxicitás (cyclosporin)
- exitus

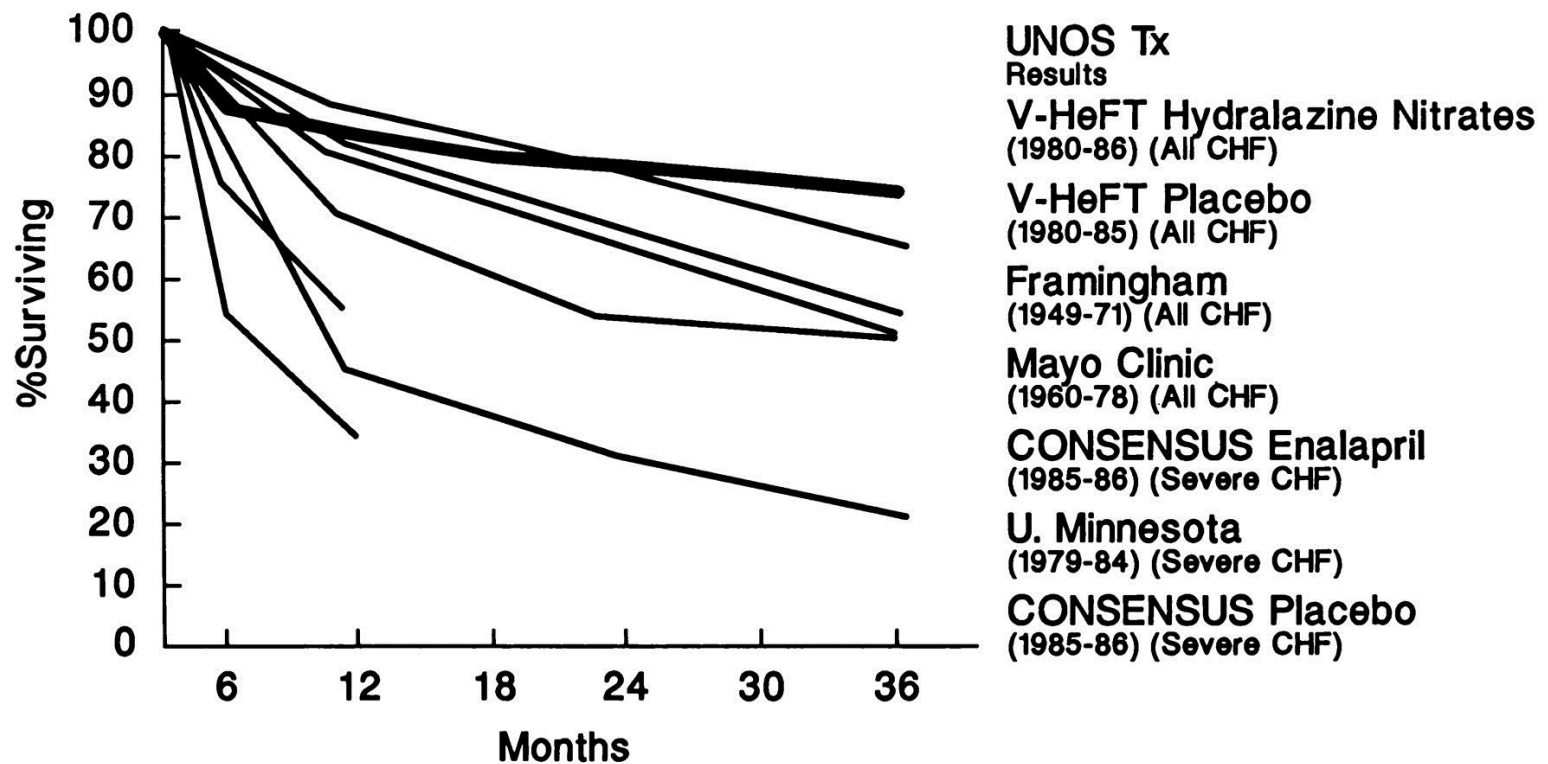
A szívátültetés problematikája

- szövődmények → új immunszuppresszívumok
- kevés donor → hálózatok, alternatív megoldások
- etikai gondok (egyre kevésbé)
- jogi problémák
(agyhalál fogalma, hozzájárulás szükségessége)
- költségek

**90 %-os 1 éves és 50 % körüli 10 éves túlélés,
évente világszerte 3500 szívátültetés,
holott több tízezerre lenne szükség**

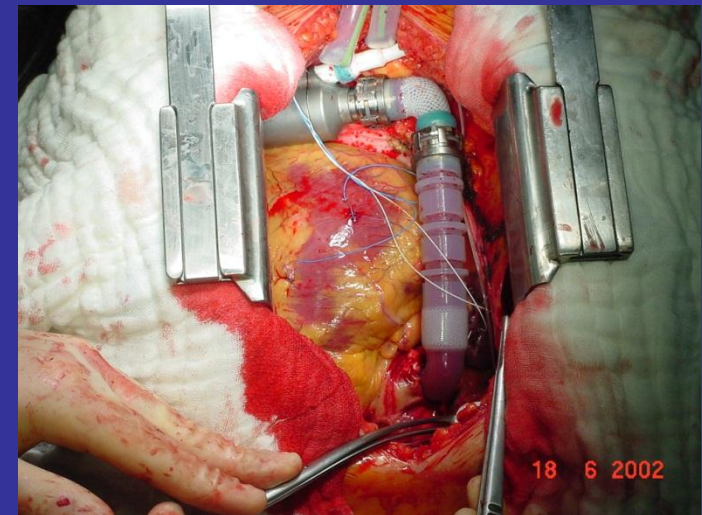
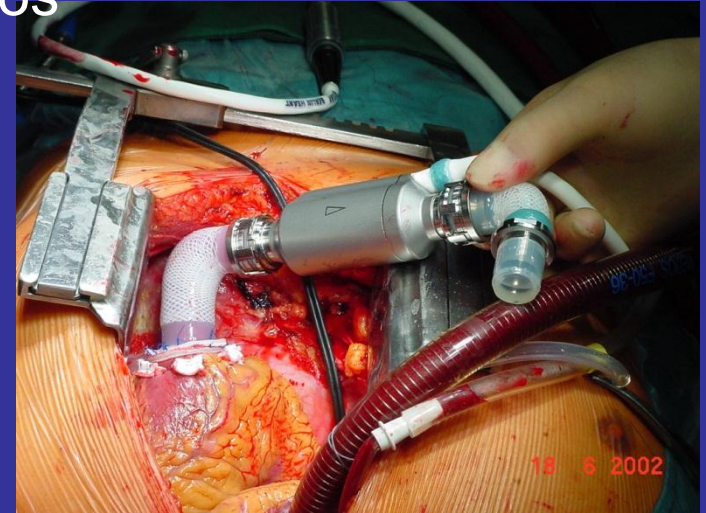
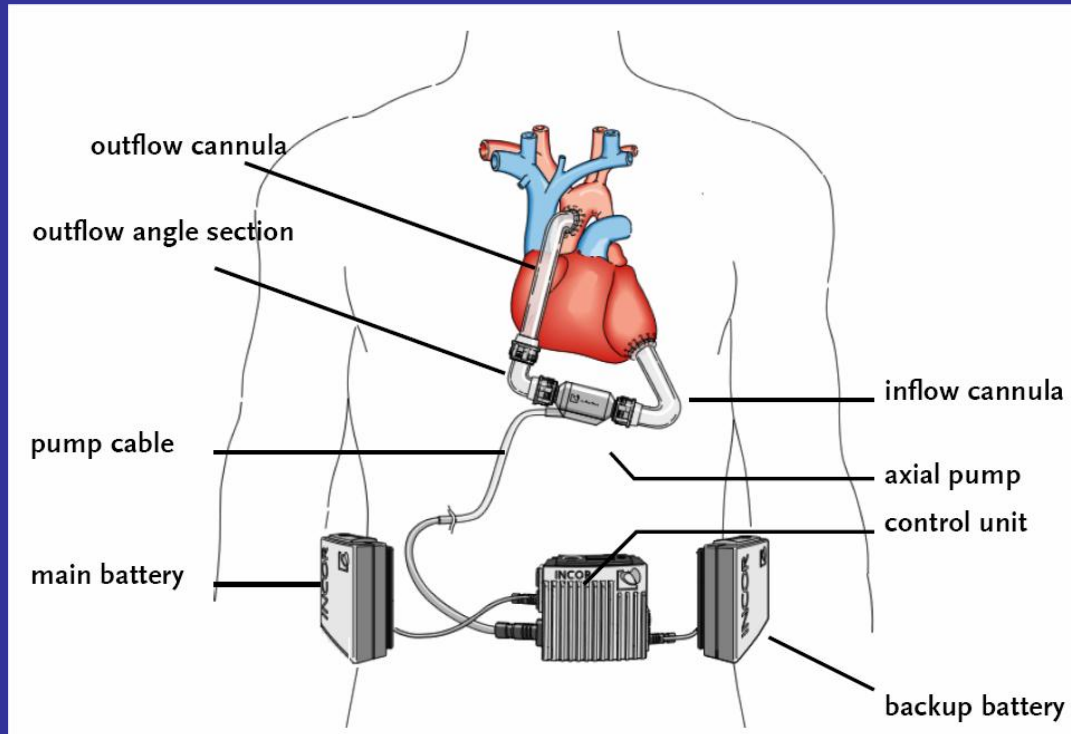
A szívatültetés és gyógyszeres terápia összehasonlítása a túlélés tükrében

Effect of Cardiac Transplantation on Survival in CHF




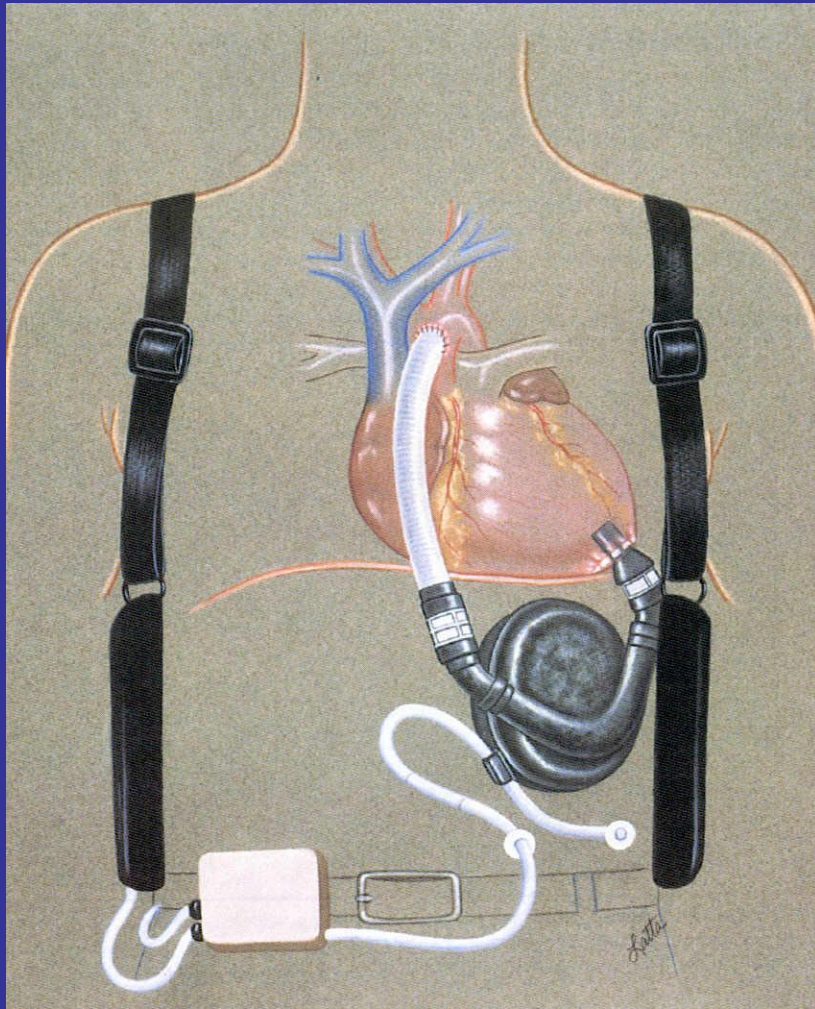
Berlin Heart - Incor (LVAD)

- Intracorporalis, folyamatos áramlású, tartós
- INR: 2,8-3,2
- APTI: 70-90 s
- Hatékony anti-TCT kezelés



Gépi keringéstámogatás - univentricularis asszisztálás

Intracorporalis, pulzatilis, tartós



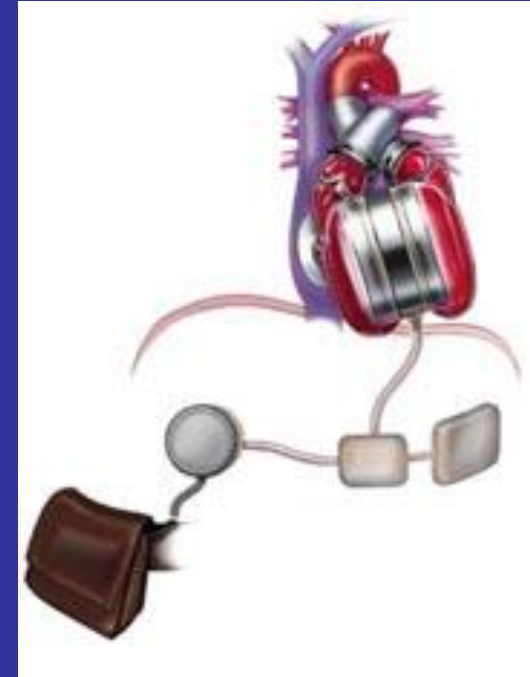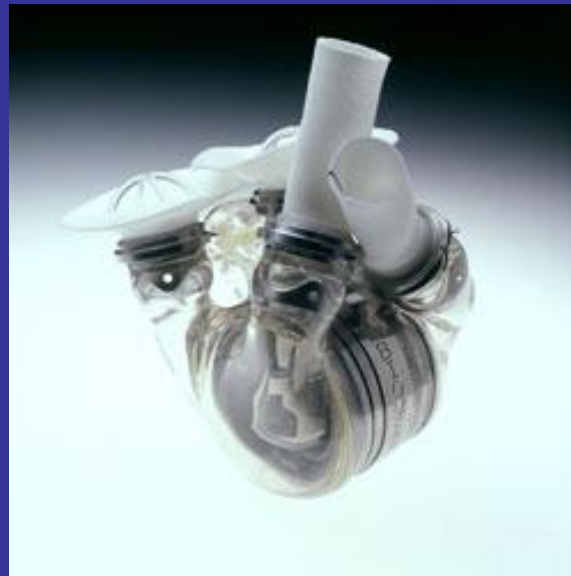Gépi keringéstámogatás - univentricularis asszisztálás

1963. M. DeBakey - első humán alkalmazás

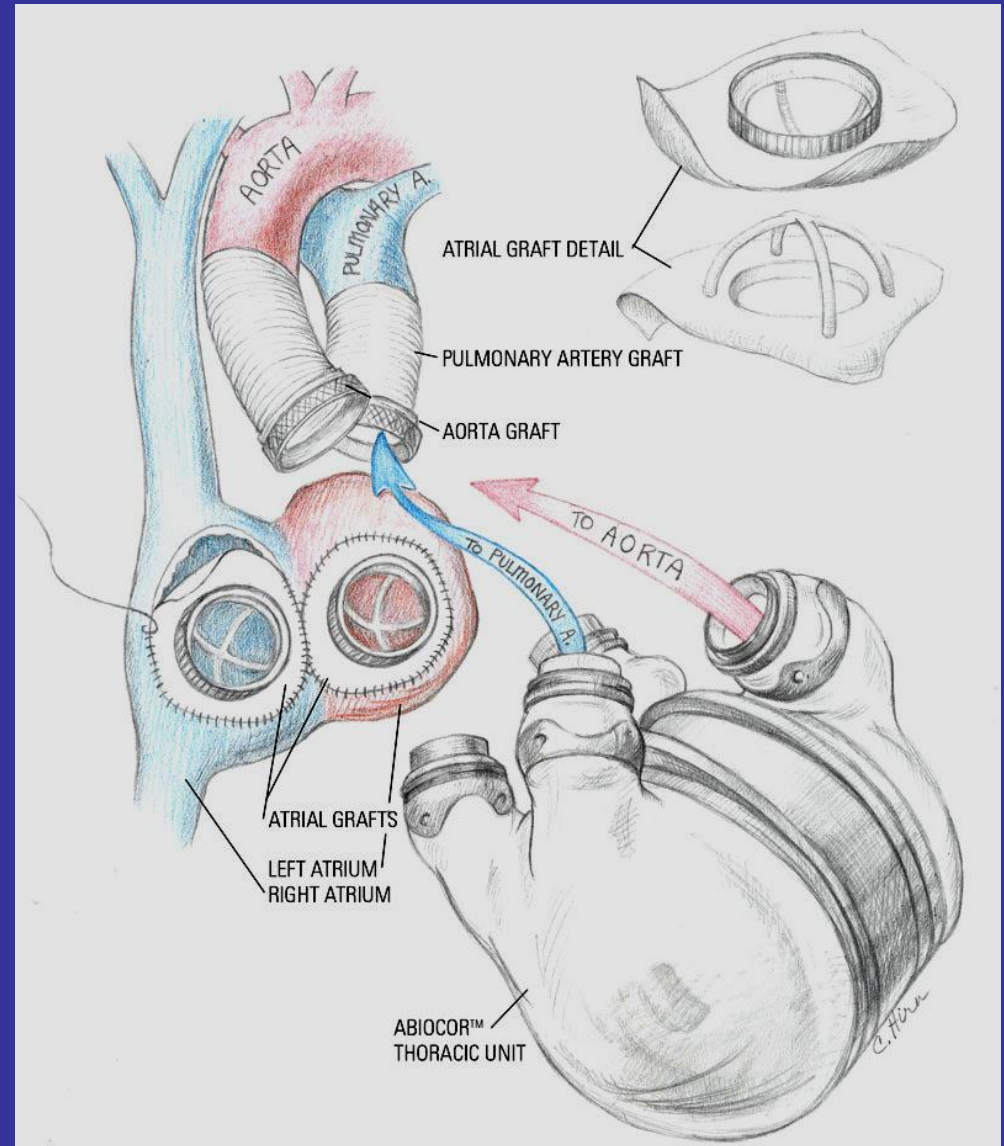
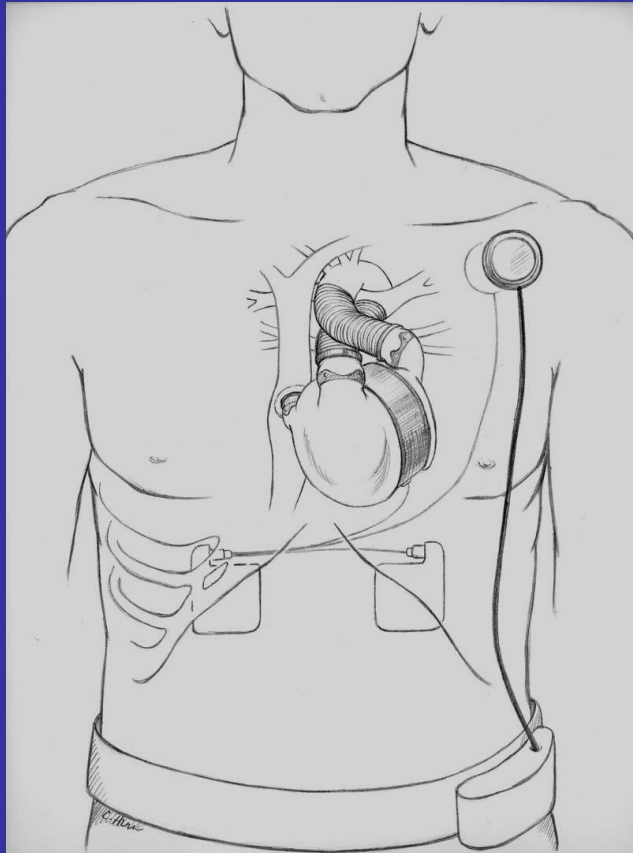
a bal kamra csúcsából elvezeti a vért, az aortába nyomja vissza, a jobb szívfélben is alkalmazható

a 80-as évektől elsősorban az USA-ban több ezer eszközt ültettek be bridge-ként transzplantációra váró betegekbe, de felismerték, hogy a tehermentesítés hatására visszafordul a remodeling, a betegek lekerültek a transzplantációs várólistáról - a jövő útja?

Mesterséges szív - Abioco



Mesterséges szív - Abiocor



Mesterséges szív, xenotranszplantáció

Műszív: emberben is alkalmazott kísérleti jelleggel

1959. S. H. Norton, T. Akutsu, W. Kolff

1969. D. A. Cooley (Liotta pneumatikus szív)

(bridge to transplantation)

1982. DeVries (Jarvik-7) végleges megoldásként

Jelenleg: Texas (Abioco), Cleveland, Pittsburg

Problémák: thromboembolia, energiaellátás,
üzembiztosság, fertőzés, haemolysis, adaptáció

Xenotranszplantáció: állatkísérletek (sertés)

rejekció megelőzése genetikai manipulációval

A jövő lehetőségei

Molecularis cardiomyoplastica: Az infarctus heg fibroblastjait MyoD-gennel „fertőzik”, mely izom-differenciációt indít el.


Cellularis cardiomyoplastica: A heget vázizom szatellita-sejtekkel (myoblast) vagy őssejttel, próbálják izomszövetté alakítani

A cardiomyopathia okaként szereplő gént gén-technológiai módszerrel korigálják

Angioneogenesis indukciója növekedési faktorokkal

Összefoglalás

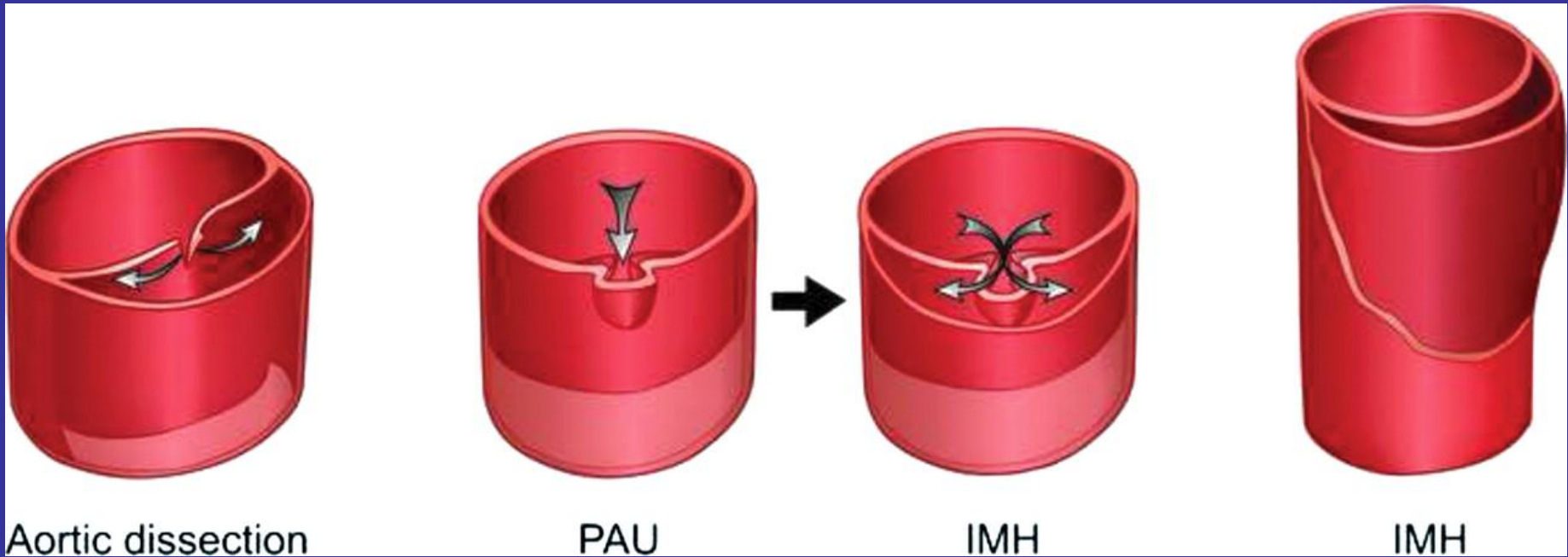
- Szívátültetés – gold standard
- Elérhető hatékony keringéstámogatás
- A keringéstámogatás időbeli kezdése !
- Megfelelő eszköz kiválasztása (elérhetőség)
- Bridge to transplant csökkenti a transzplantáció komplikációit és kezelési költségeket
- Költséges



Az aorta betegségei

- Atherosclerosis
- Aneurysma (saccularis, fusiformis, $\geq 150\%$ normal diam.)
- Dissectio: intima szakadás, flap, helicalis állumen
(**acut**<2 hét, subacut, chronicus>6 hét)
- Transsectio (traumás, deceleratio, prox. DA, dist. AA)
- Ruptura: vérzés mediastinumba, bronchusba, pleura-
űrbe, pericardiumba (tamponade!)
- Aortitis (S. aureus, Salmonella, syphilis, Takayashu, Giant cell)
- Penetrating atherosclerotic ulcer (PAU)
- Intramural haematoma (IMH, forrás: vasa vasorum)
- Acute aortic syndrome (acute dissection, PAU, IMH)
- Aorta insuff. (annularis tágulat, ruptura, dissectio)

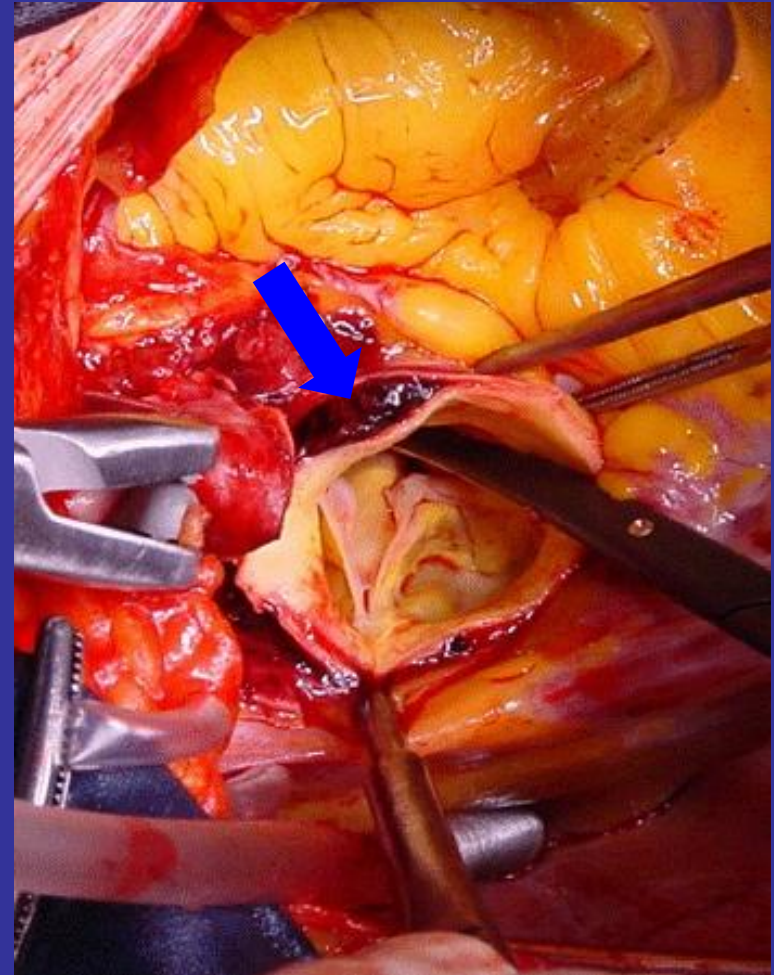
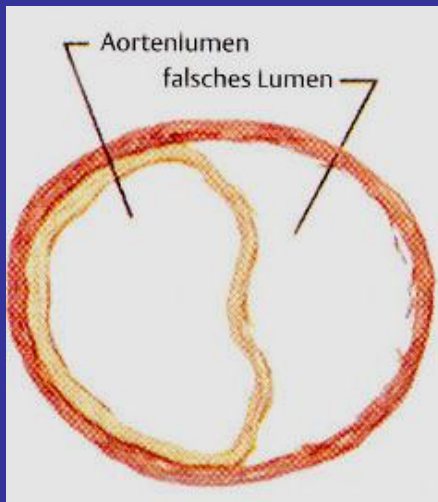
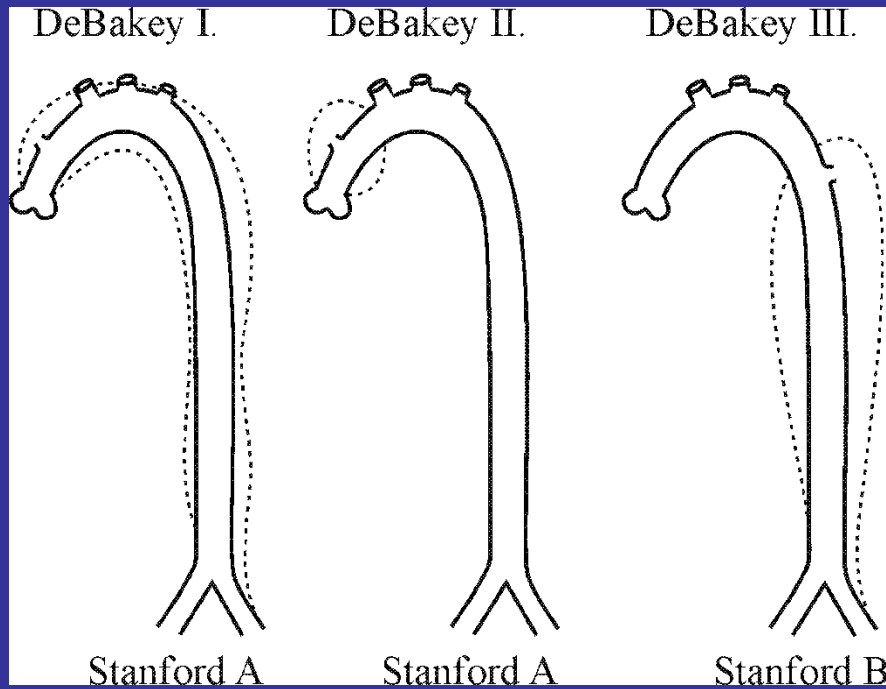
Acut Aorta Szindróma



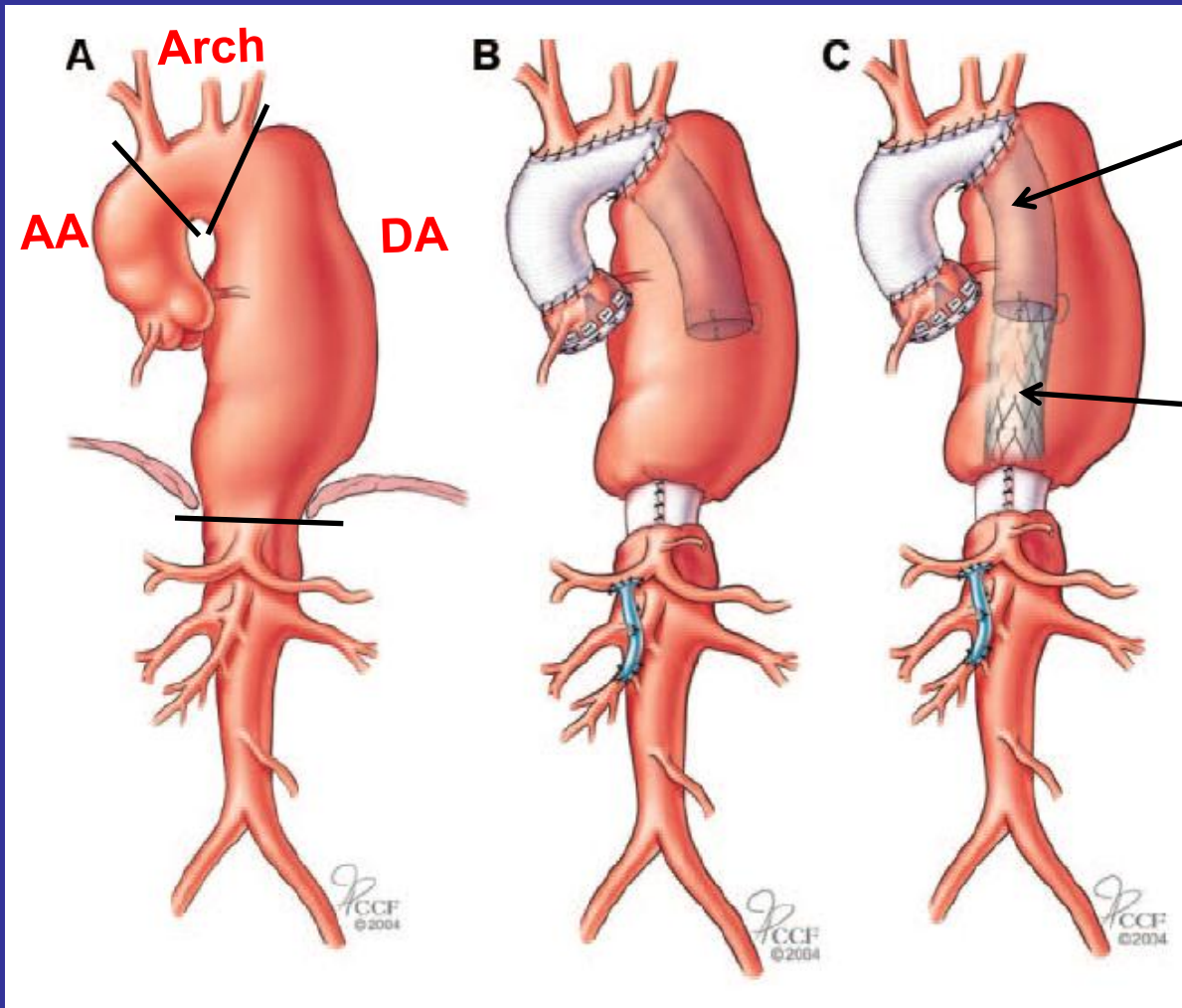
Acut aorta dissectio

- 2-3.5 eset/100 000/év
- Tünetek: mellkasi fájdalom, rekedtség, focalis ischaemia, vérzés, hypovolaemia, shock, tamponade, AI→pulm. oedema, embol.
- Diagnosis: Echo, **CT, MRI, TEE**, D-dimer (?!)
- Spontán mortalitás:
 - asc. érintett: 35% 1 nap, 50% 2 nap, 70% 1 hét
 - desc.: 90% egy hónapos túlélés
- Kezelés:
 - kezdeti gyógyszeres: (dP/dt↓, SBP<100-120mmHg, pulsus:60-80/min)
 - β-blocker, nitrát, opiát
 - acut ascendens – sürgős műtét**
 - desc – gyógyszeres kezelés, ha nincs ischaemias tünet/vérzés

Aorta dissectio



Extenzív aorta aneurysma



Elephant trunk
(Borst)

Stent graft

Recommendations for **Asymptomatic** Patients With **Ascending Aortic Aneurysm**

1. Asymptomatic patients with degenerative thoracic aneurysm, chronic aortic dissection, intramural hematoma, penetrating atherosclerotic ulcer, mycotic aneurysm, or pseudoaneurysm, who are otherwise suitable candidates and for whom the ascending aorta or aortic sinus diameter is **5.5 cm** or greater should be evaluated for surgical

2. Patients with Marfan syndrome or other genetically mediated disorders (vascular Ehlers-Danlos syndrome, Turner syndrome, bicuspid aortic valve, or familial thoracic aortic aneurysm and dissection) should undergo elective operation at smaller diameters (**4.0 to 5.0 cm** depending on the condition; see Section 5) to avoid acute dissection or rupture.

3. Patients with a growth rate of more than **0.5 cm/y** in an aorta that is less than 5.5 cm in diameter should be considered for operation.

4. Patients undergoing aortic valve repair or replacement and who have an ascending aorta or aortic root of greater than **4.5 cm** should be considered for concomitant repair of the aortic root or replacement of the ascending aorta.

Recommendation for **Symptomatic** Patients With **Thoracic Aortic Aneurysm**

1. Patients with symptoms suggestive of expansion of a thoracic aneurysm should be evaluated for prompt surgical intervention unless life expectancy from comorbid conditions is limited or quality of life is substantially impaired

- **TEE (semiinvasive)**
- **CT (ECG-gated)**
- **MRI (ECG gated)**

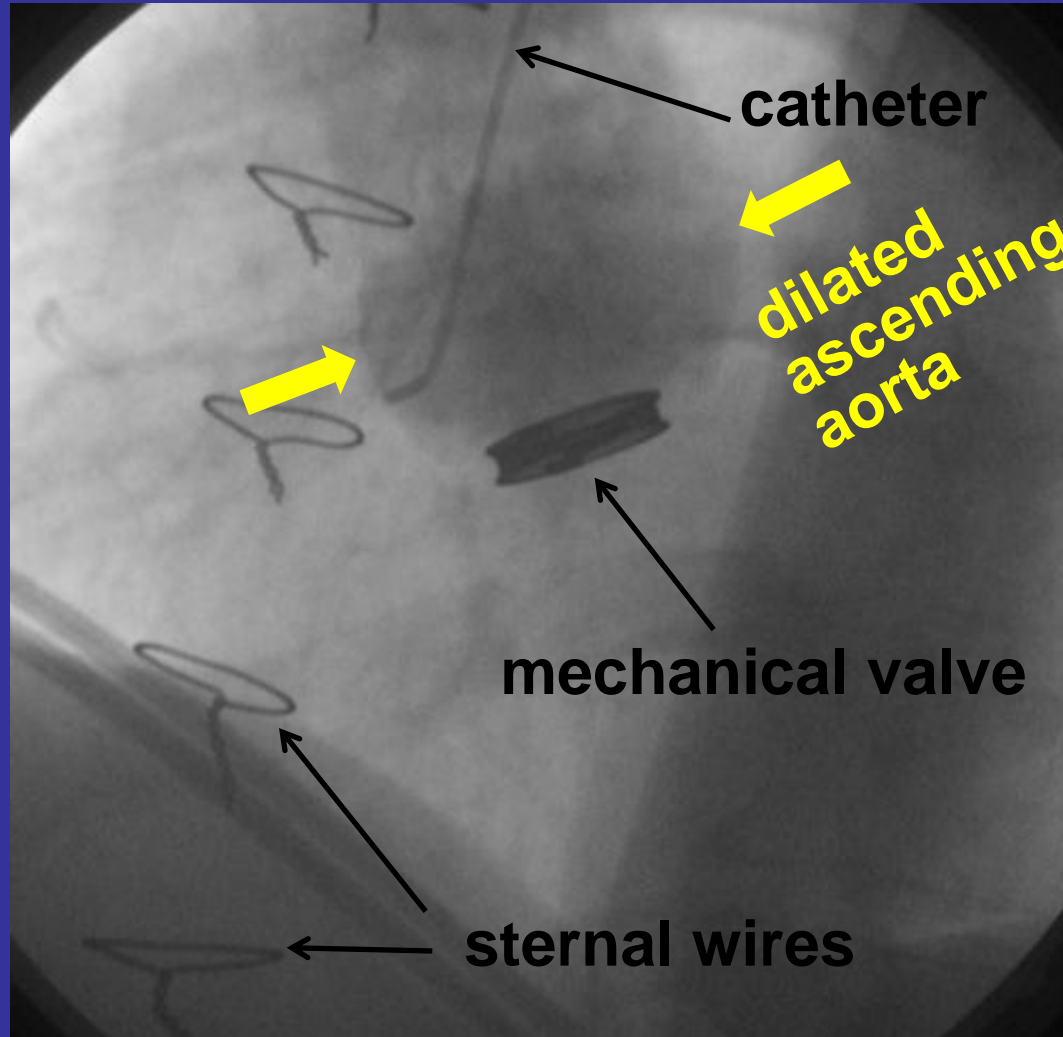
Recommendations for **Aortic Arch Aneurysms**

1. For thoracic aortic aneurysms also involving the proximal aortic arch, partial arch replacement together with ascending aorta repair using right subclavian/axillary artery inflow and hypothermic circulatory arrest is reasonable.
2. Replacement of the entire aortic arch is reasonable for acute dissection when the arch is aneurysmal or there is extensive aortic arch destruction and leakage.
3. Replacement of the entire aortic arch is reasonable for aneurysms of the entire arch, for chronic dissection when the arch is enlarged, and for distal arch aneurysms that also involve the proximal descending thoracic aorta, usually with the elephant trunk procedure.
4. For patients with low operative risk in whom an isolated degenerative or atherosclerotic aneurysm of the aortic arch is present, operative treatment is reasonable for asymptomatic patients when the diameter of the arch exceeds **5.5 cm**.
5. For patients with isolated aortic arch aneurysms **less than 4.0 cm** in diameter, it is reasonable to reimage using computed tomographic imaging or magnetic resonance imaging, at **12-month** intervals, to detect enlargement of the aneurysm.
6. For patients with isolated aortic arch aneurysms **4.0 cm or greater** in diameter, it is reasonable to reimage using computed tomographic imaging or magnetic resonance imaging, at **6-month** intervals, to detect enlargement of the aneurysm.

Recommendations for Descending Thoracic Aorta and Thoracoabdominal Aortic Aneurysms

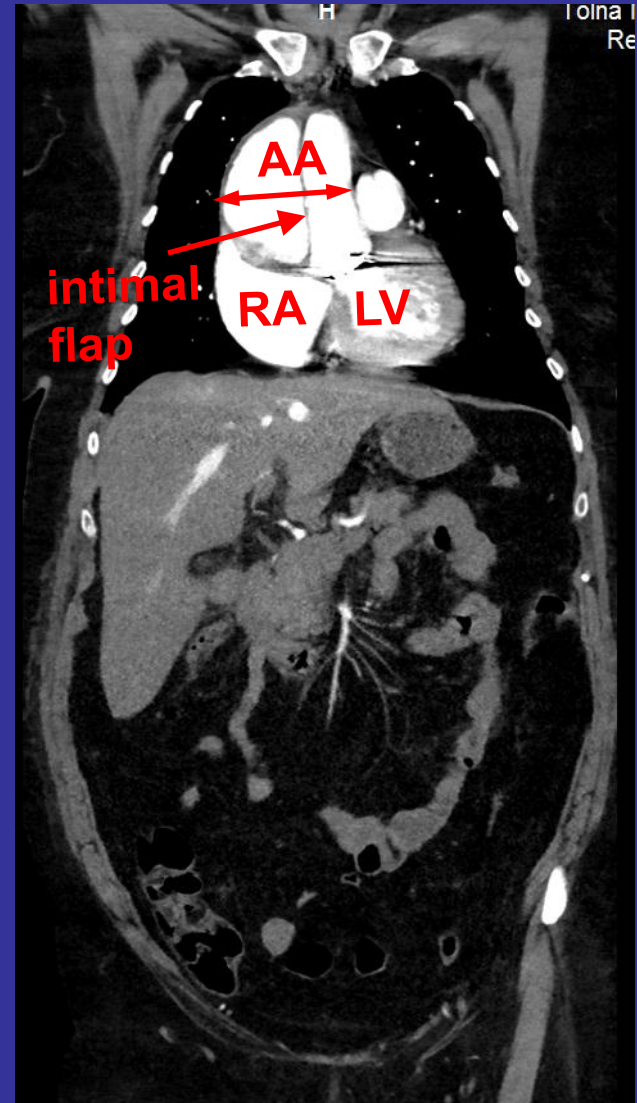
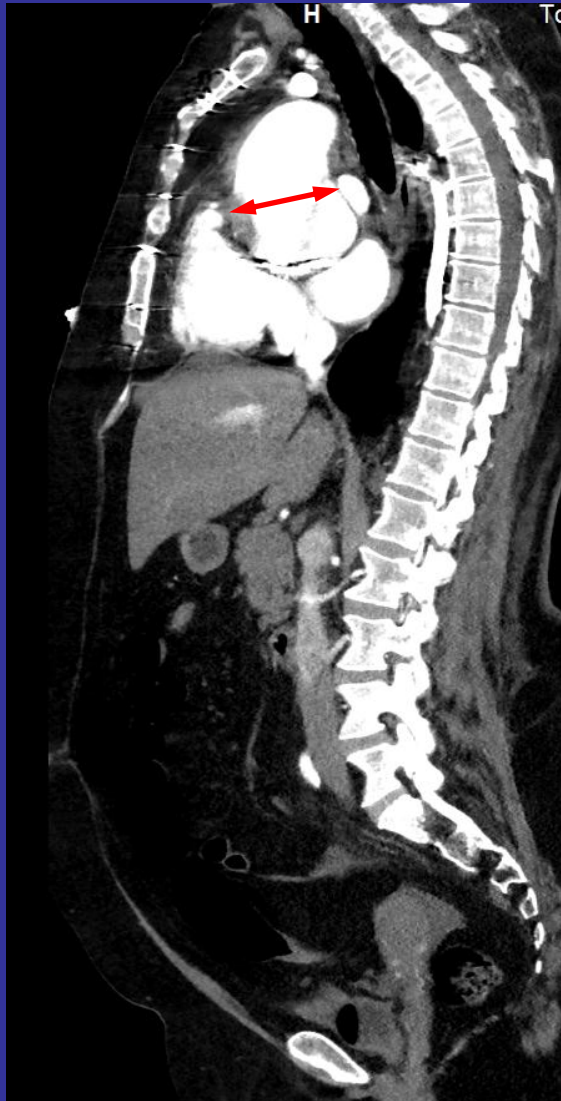1. For patients with chronic dissection, particularly if associated with a connective tissue disorder, but without significant comorbid disease, and a descending thoracic aortic diameter exceeding **5.5 cm**, **open repair** is recommended.
2. For patients with degenerative or traumatic aneurysms of the descending thoracic aorta exceeding **5.5 cm**, saccular aneurysms, or postoperative pseudoaneurysms, **endovascular stent grafting** should be strongly considered when feasible.
3. For patients with thoracoabdominal aneurysms, in whom endovascular stent graft options are limited and surgical morbidity is elevated, elective surgery is recommended if the aortic diameter exceeds **6.0 cm**, or less if a connective tissue disorder such as Marfan or Loeys- Dietz syndrome is present.
4. For patients with thoracoabdominal aneurysms and with end-organ ischemia or significant stenosis from atherosclerotic visceral artery disease, an additional revascularization procedure is recommended.

Tágult aorta ascendens műbillentyűvel

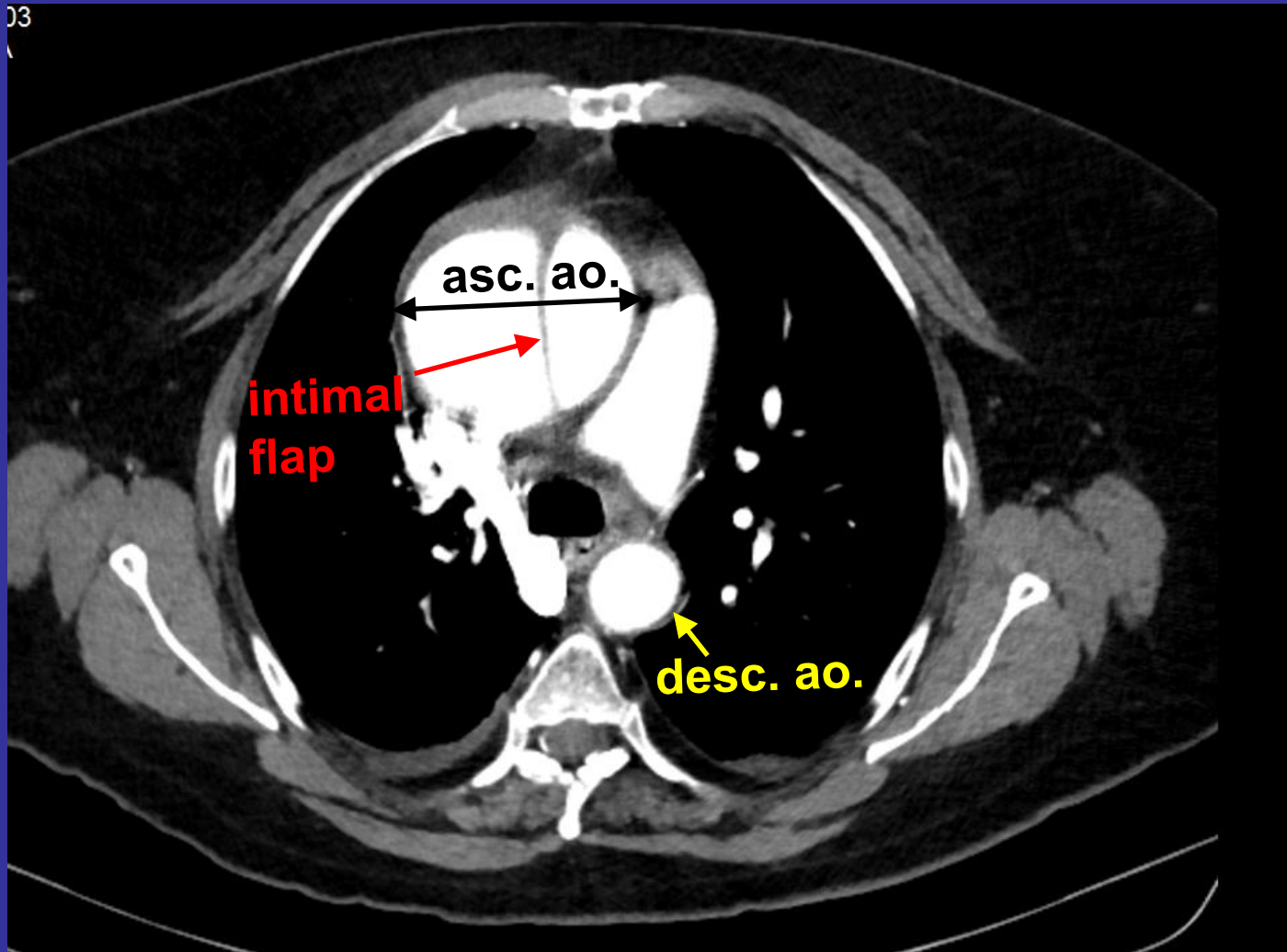


Aortogram

Chronicus ascendens dissectio

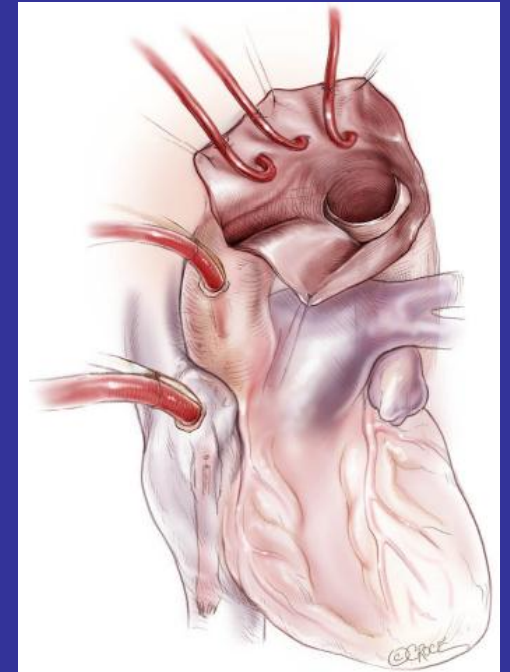
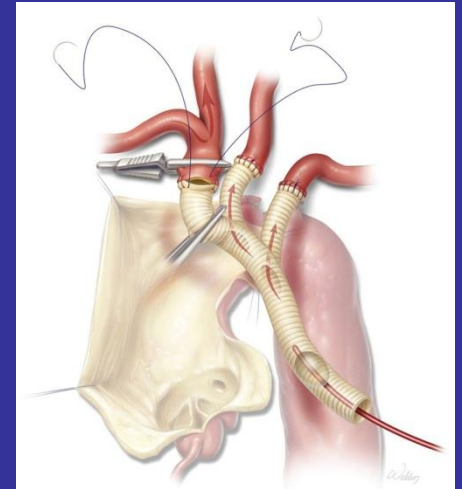


Chronicus ascendens dissectio



Hypothermia, agy preszerváció

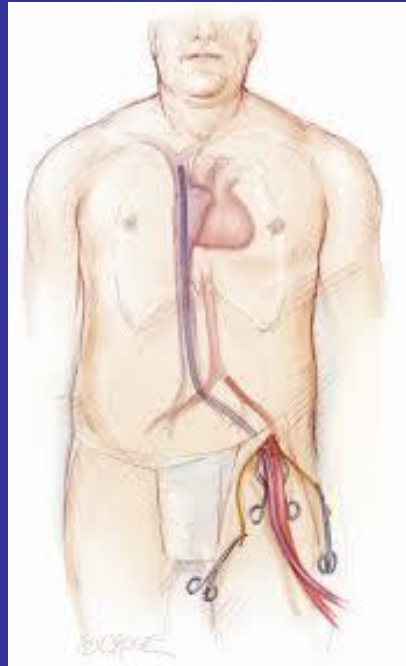
- Extracorporalis keringés (heparinizáció)
- Metabolikus ráta csökkentése hűtéssel (profound $\leq 14^{\circ}\text{C}$, deep $\leq 20^{\circ}\text{C}$, moderate $\leq 28^{\circ}\text{C}$, mild $\leq 34^{\circ}\text{C}$ hypothermia)
- Keringésleállítás, arrest (20°C : 30-40 min)
- Szelektív agyi perfúzió (**antero**, retro)
- Szelektív zsigeri perfúzió (thoracoabd.)
- Jégkása a fej körül
- Mély anesztézia, barbiturát
- Műtő hőmérséklet 20°C



Kanülálás

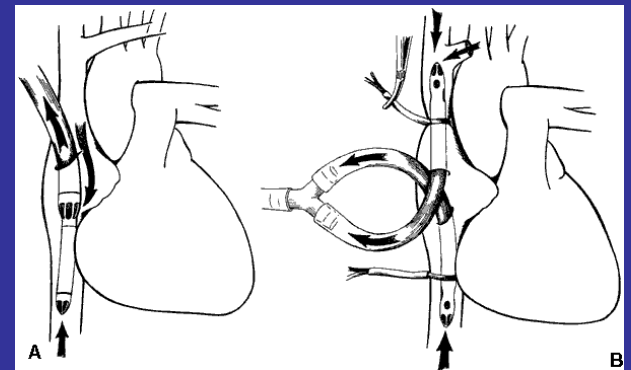
Arterias kanül:

- Aorta ascendens
- Arteria anonyma
- Proximalis ív
- Arteria axillaris
- Arteria femoralis
- A. iliaca
- A. carotis comm.
- Műér
- Lig. arteriosum
- Egyéb...

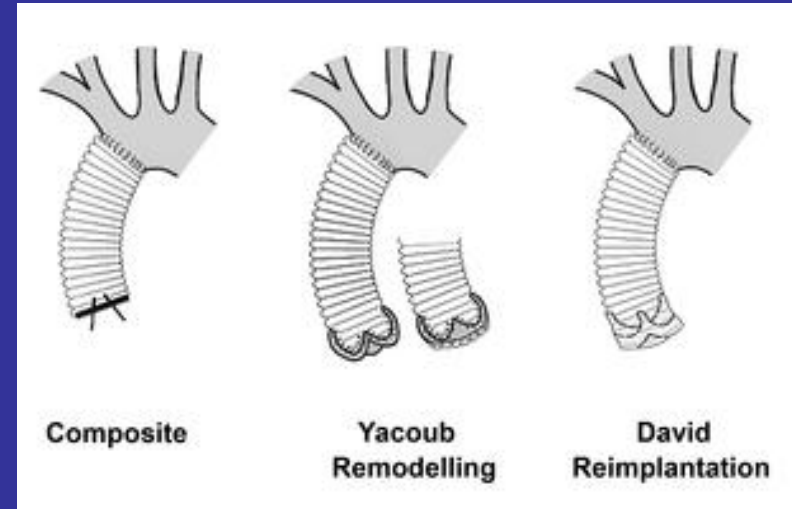
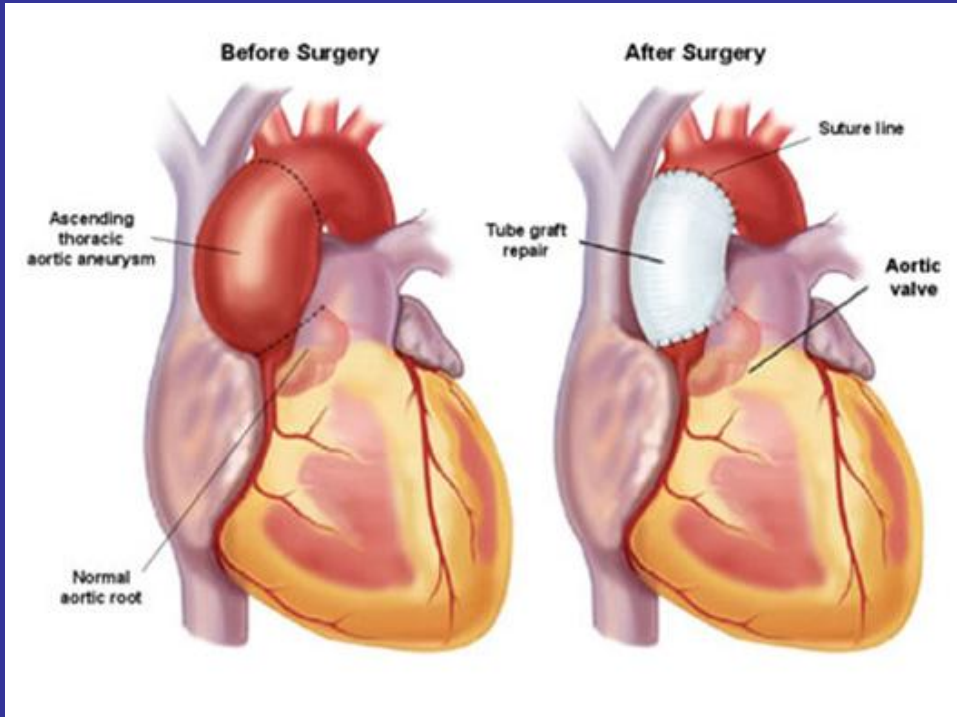


Venas kanül:


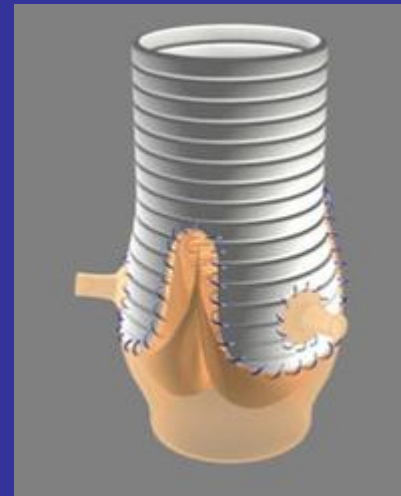
- Jobb pitvar
-kétszintű
-kettős
- Femoralis vena



Izolált ascendens, billentyű megtartás



Interpositum

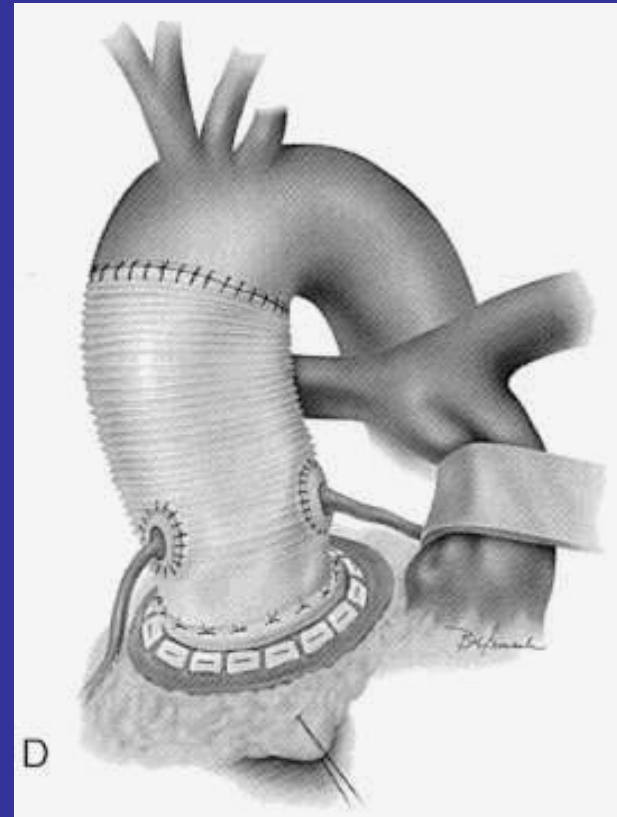


Bentall-műtét (billentyű+graft)

Conduit

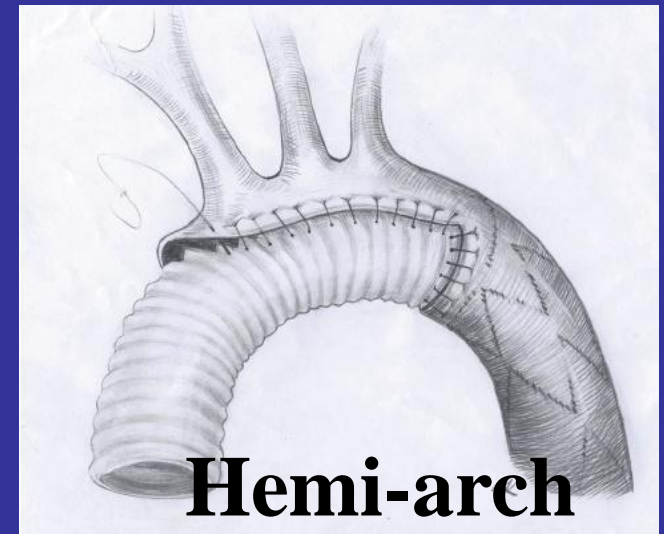
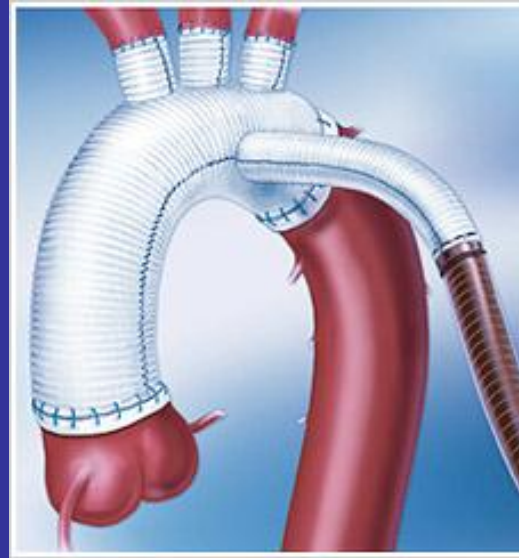
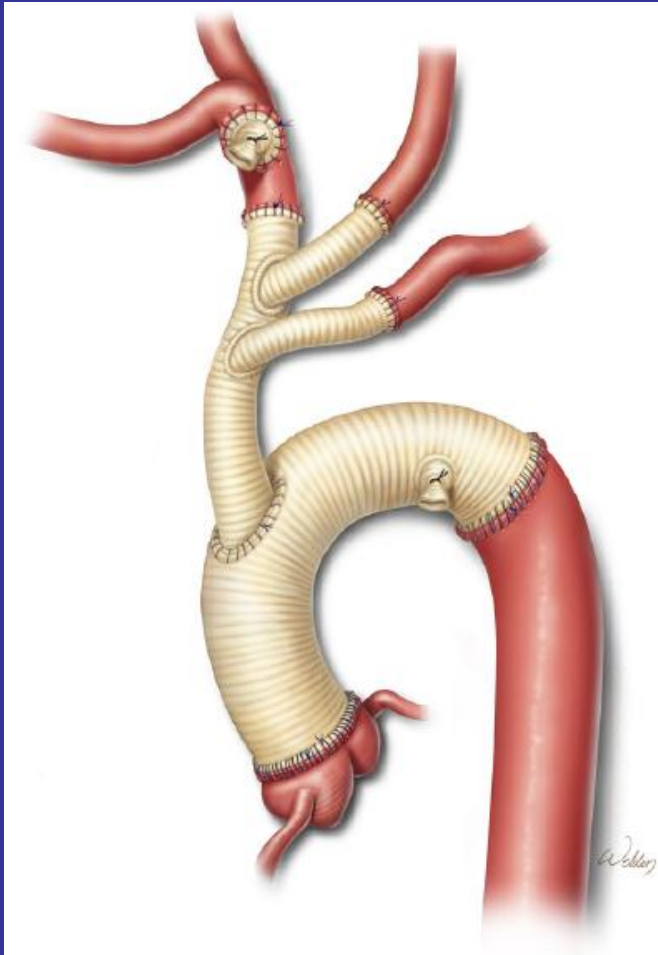


*Valvularis conduit
in situ*

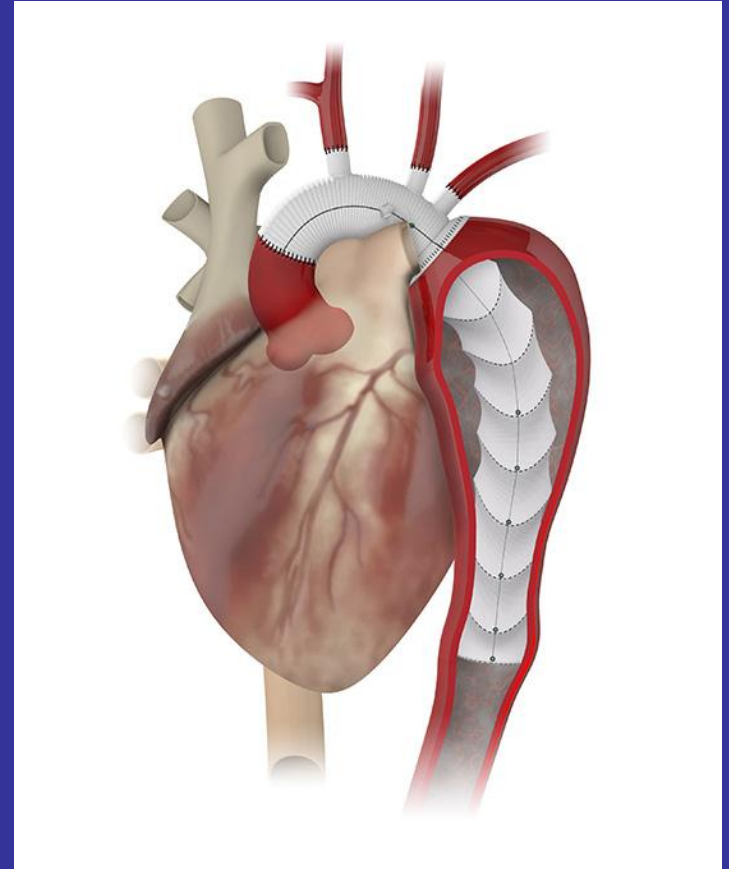
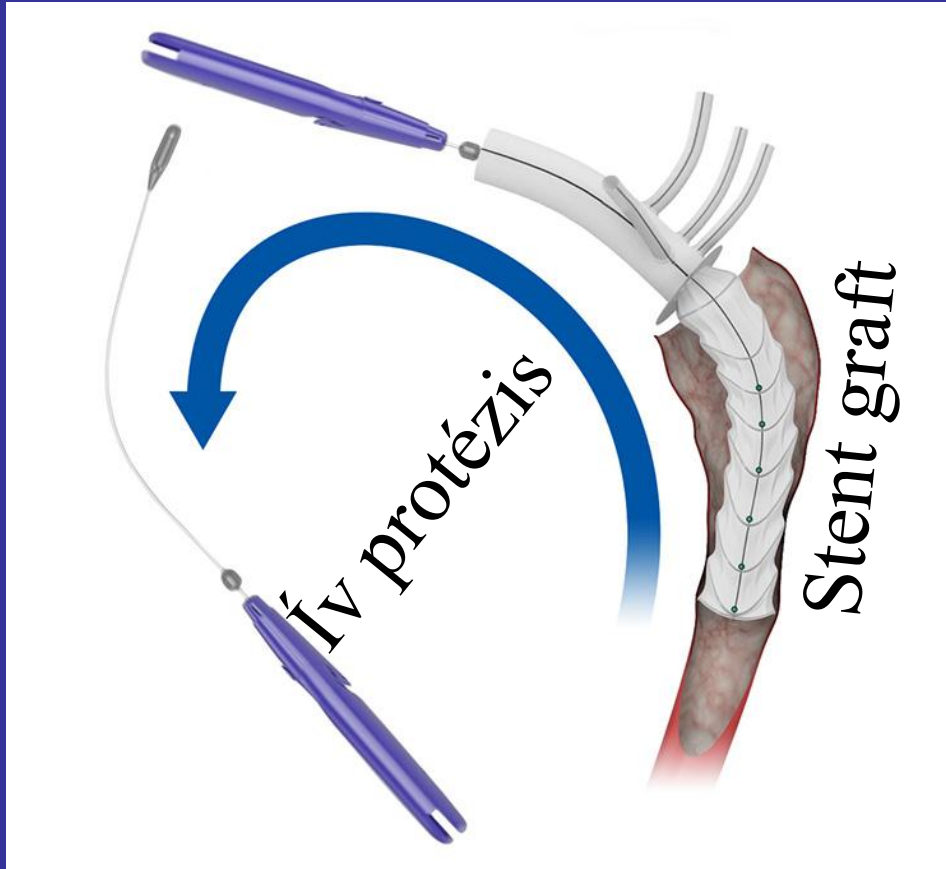


Műerek – aorta ív műtéthez

Total arch

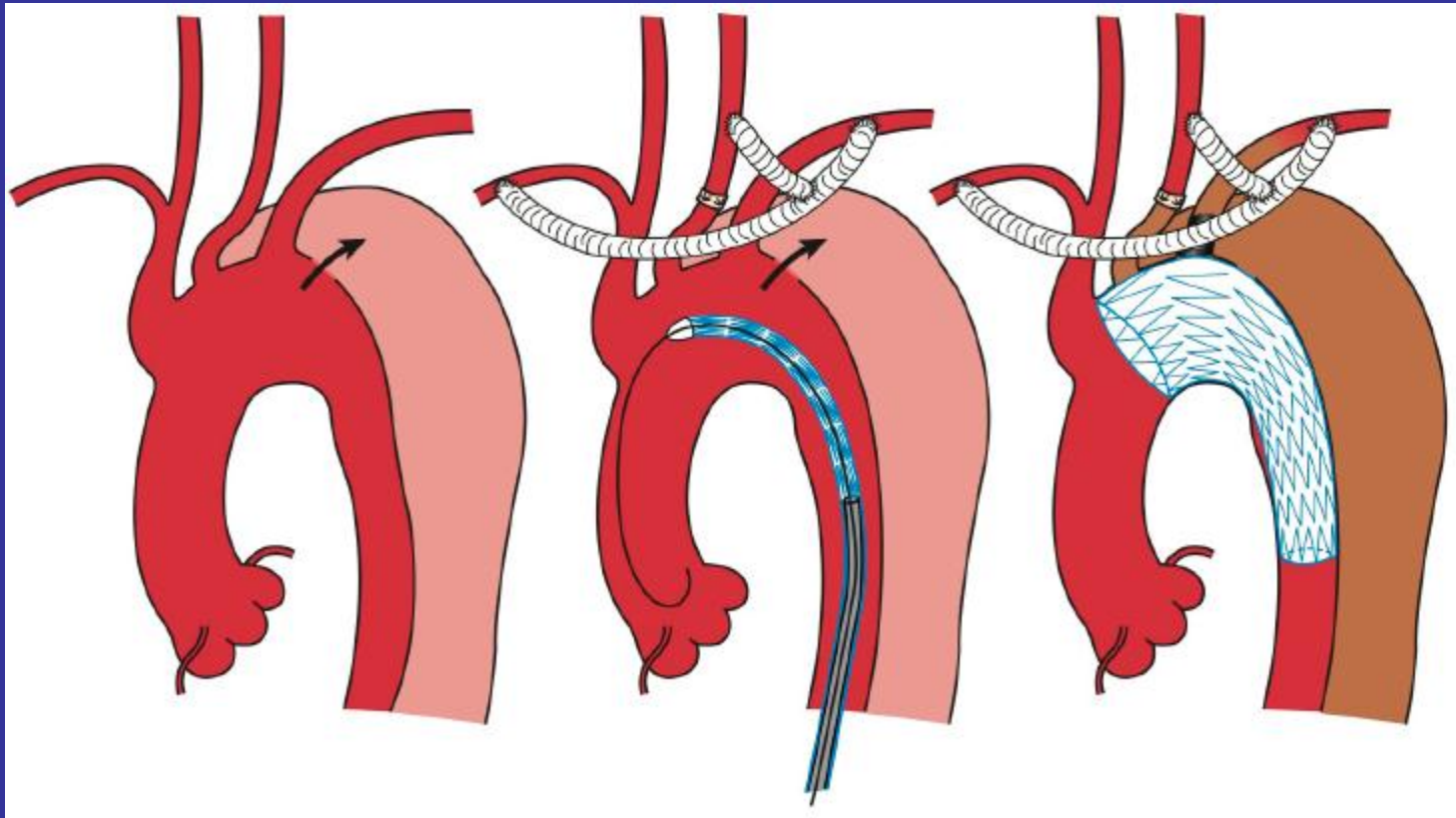


„Frozen elephant trunk”

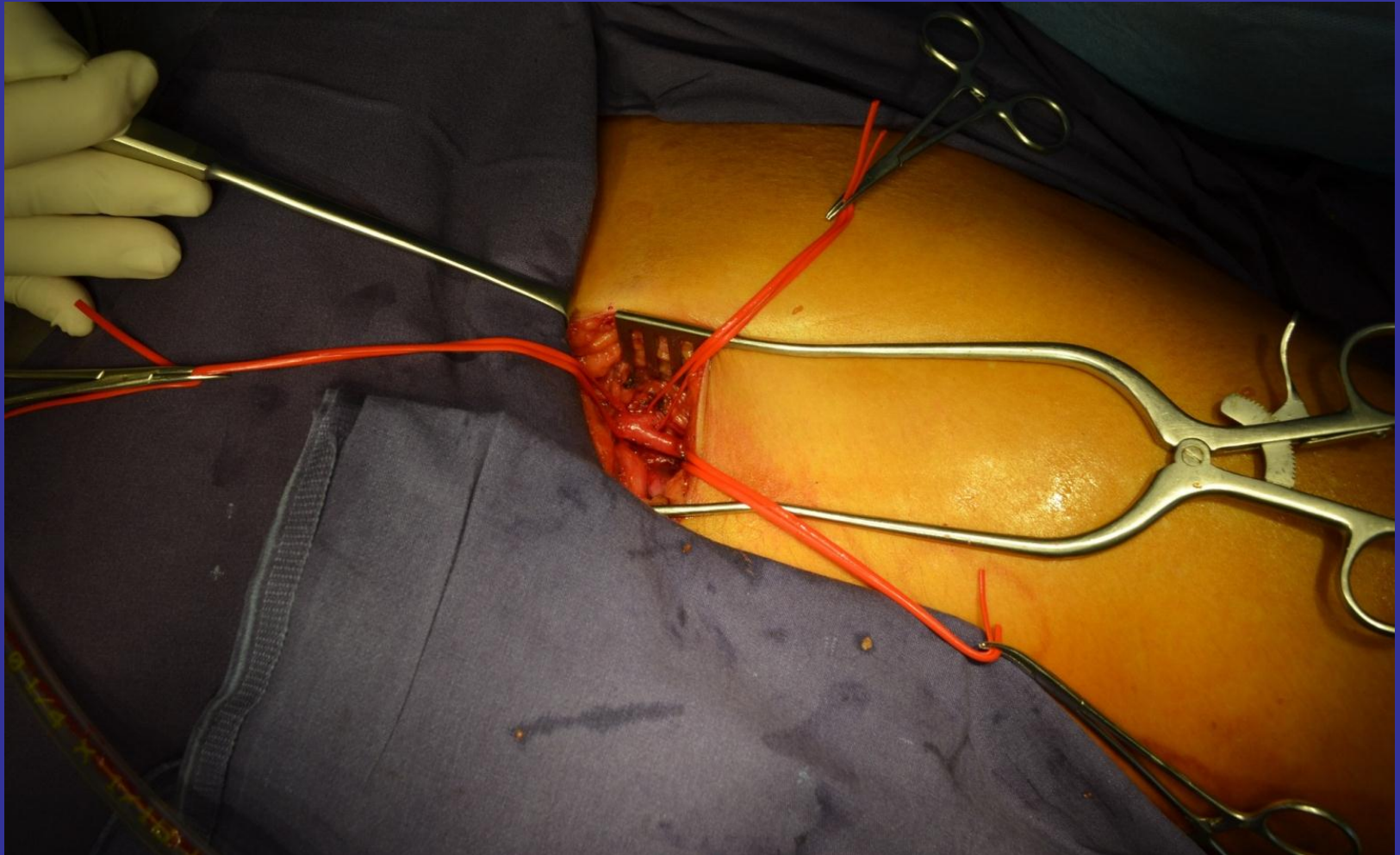


Stentgrafting (endovascular repair)

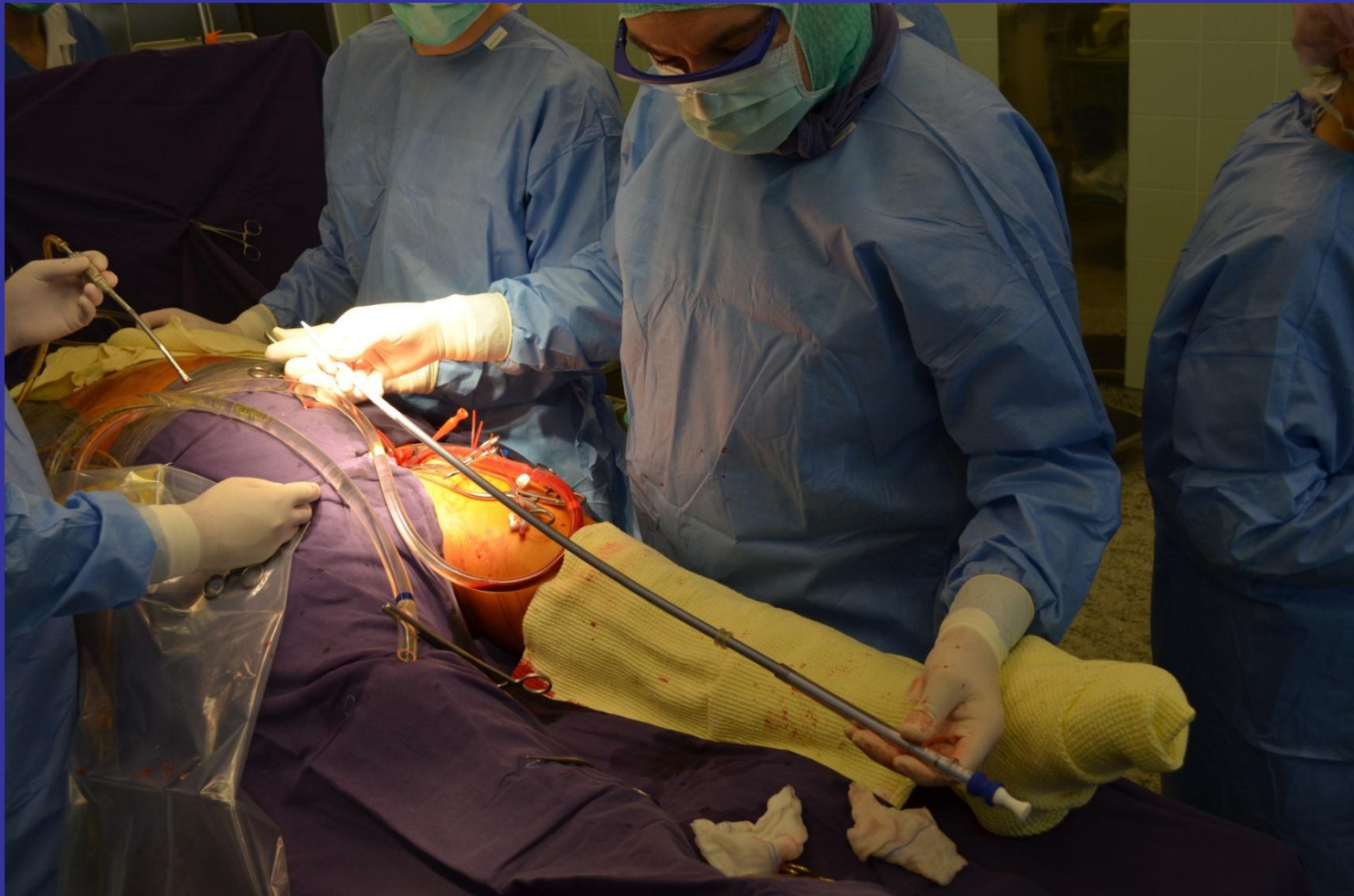- Ascendens: coronariák, billentyű, mozgás, aorta occlusio, agykárosodás (embolizatio, ischemia)
- Ív – crossover bypass (subclavia-carotis)



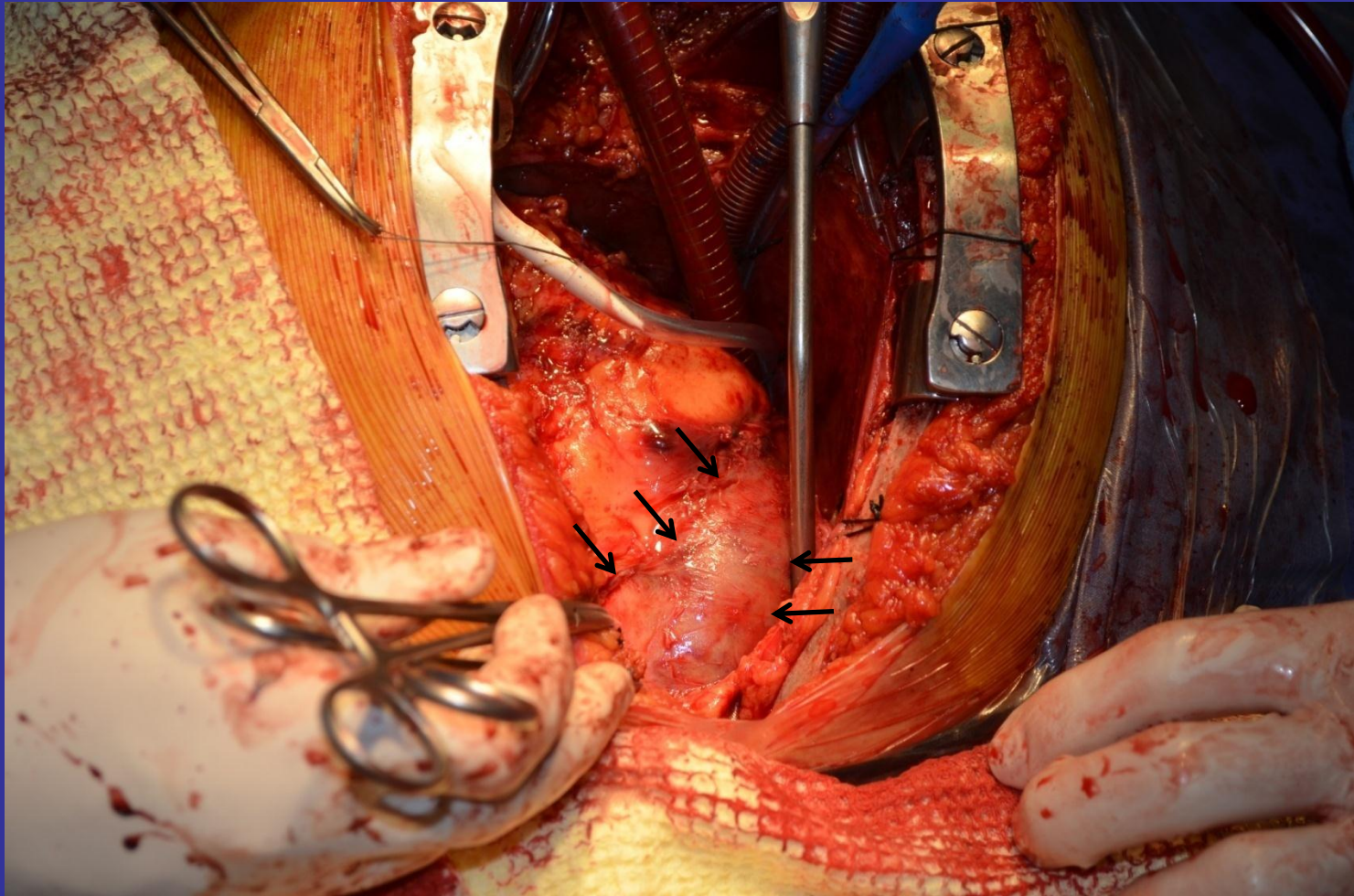
Bal arteria femoralis feltárása



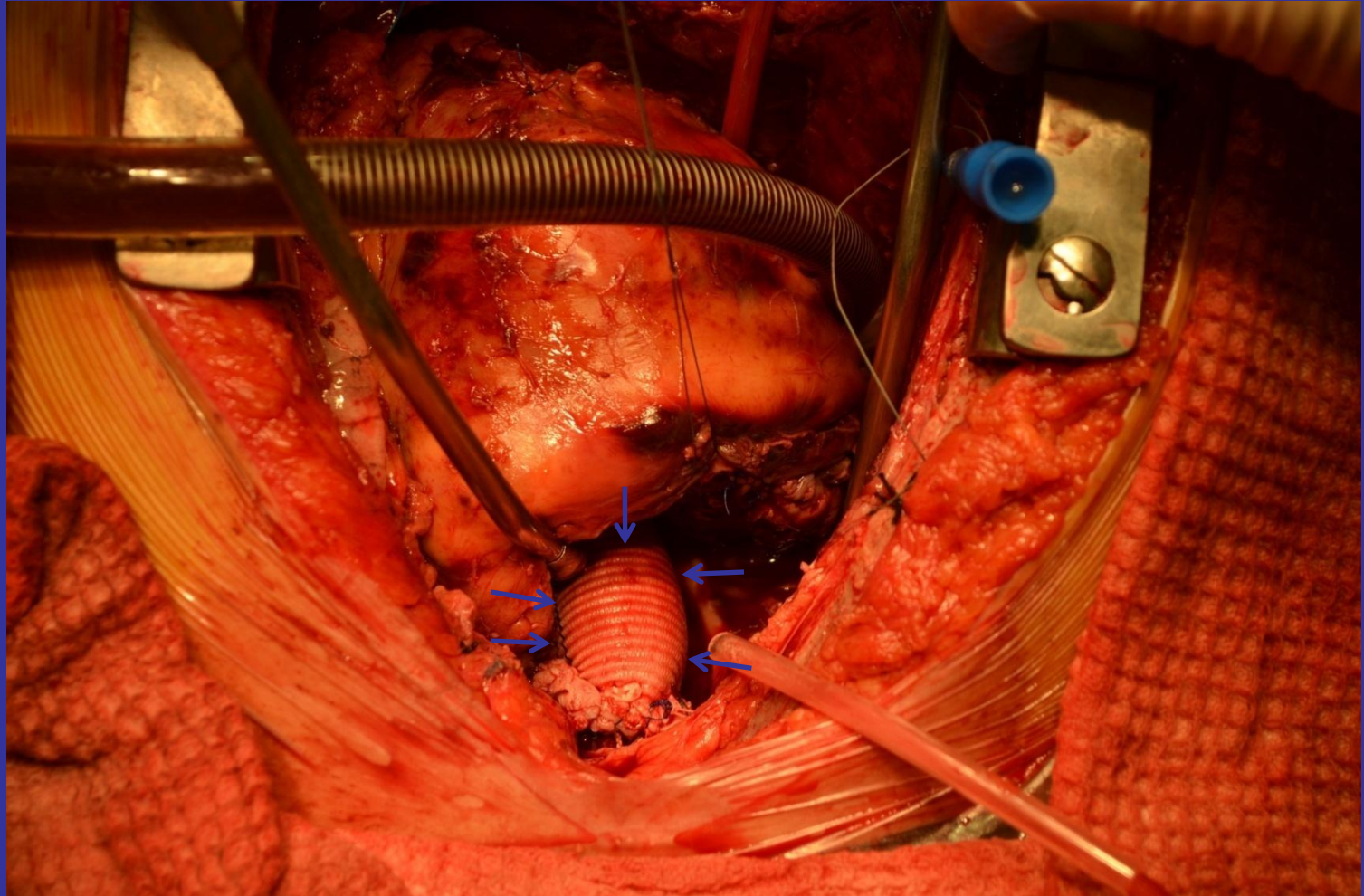
Femoralis venas kanül



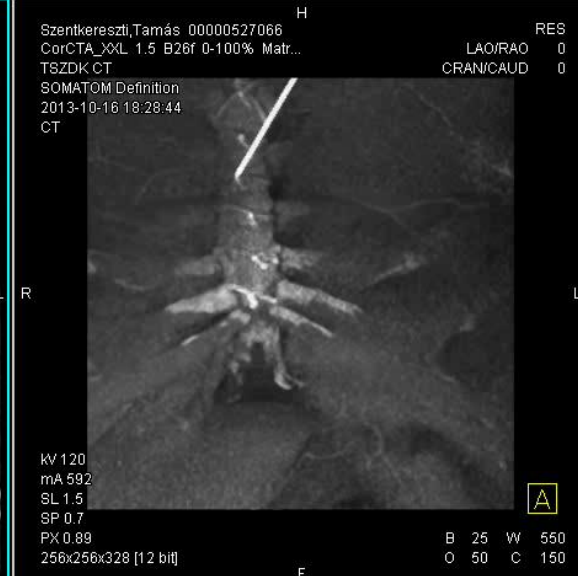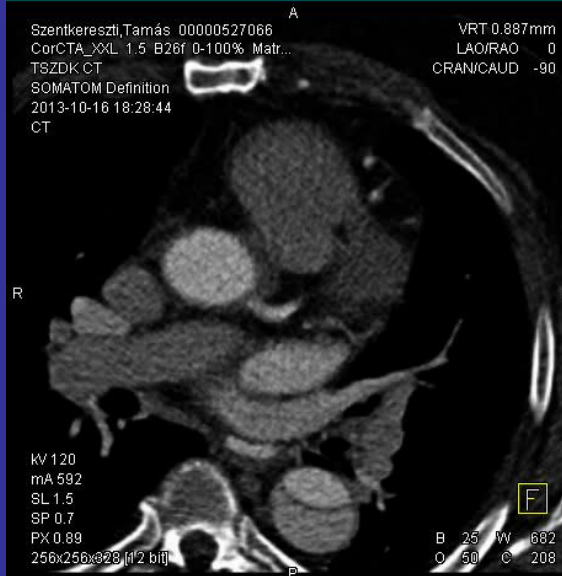
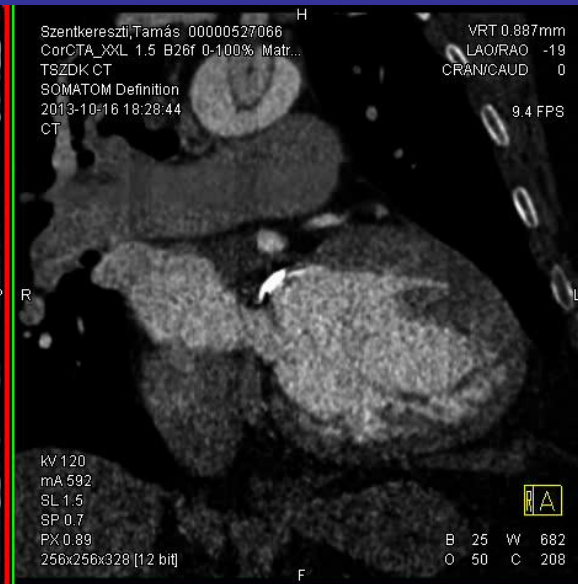
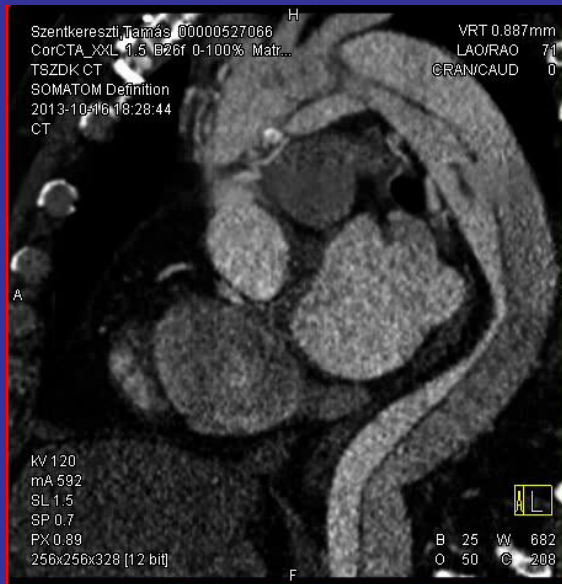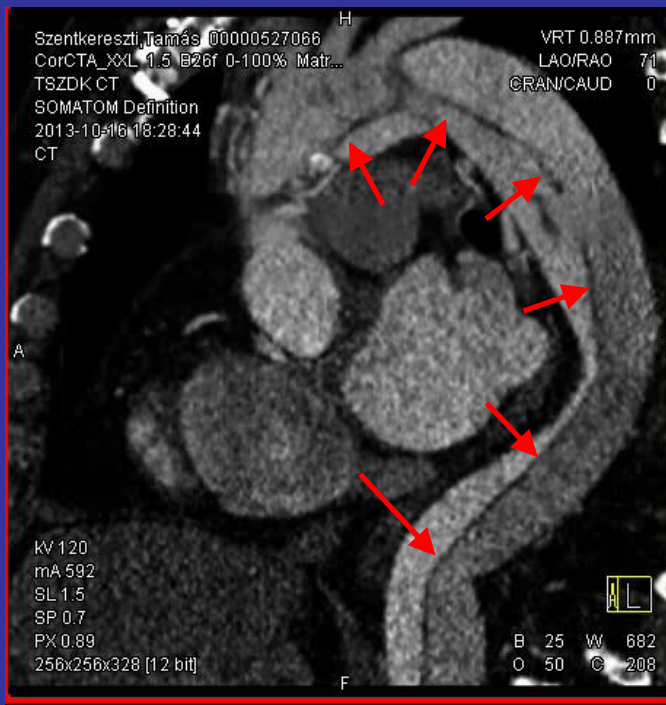
Chronicus ascendens dissectio



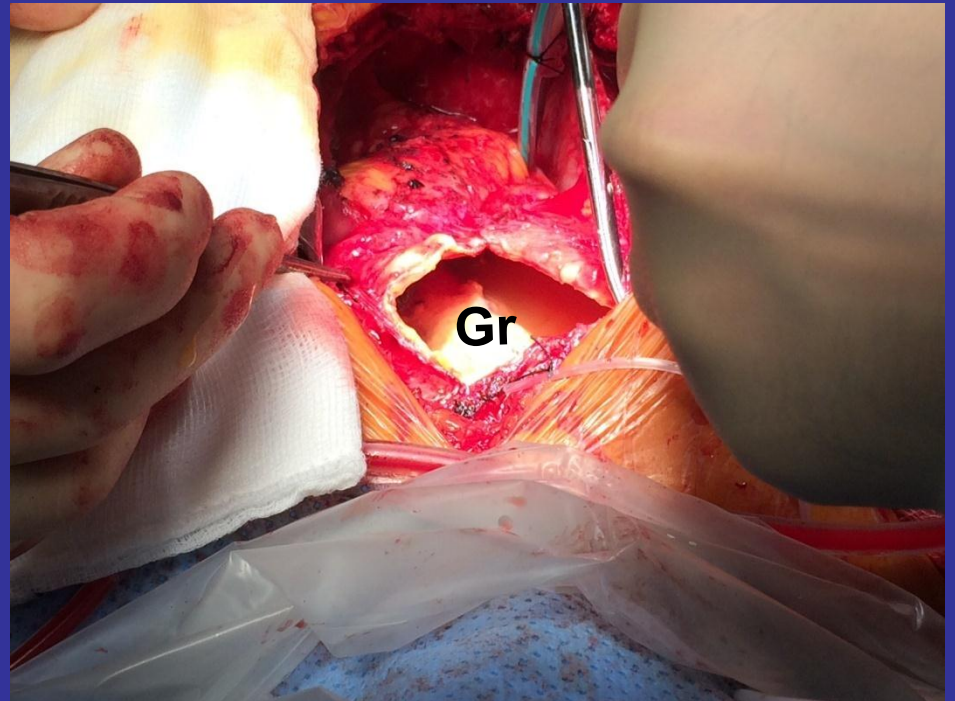
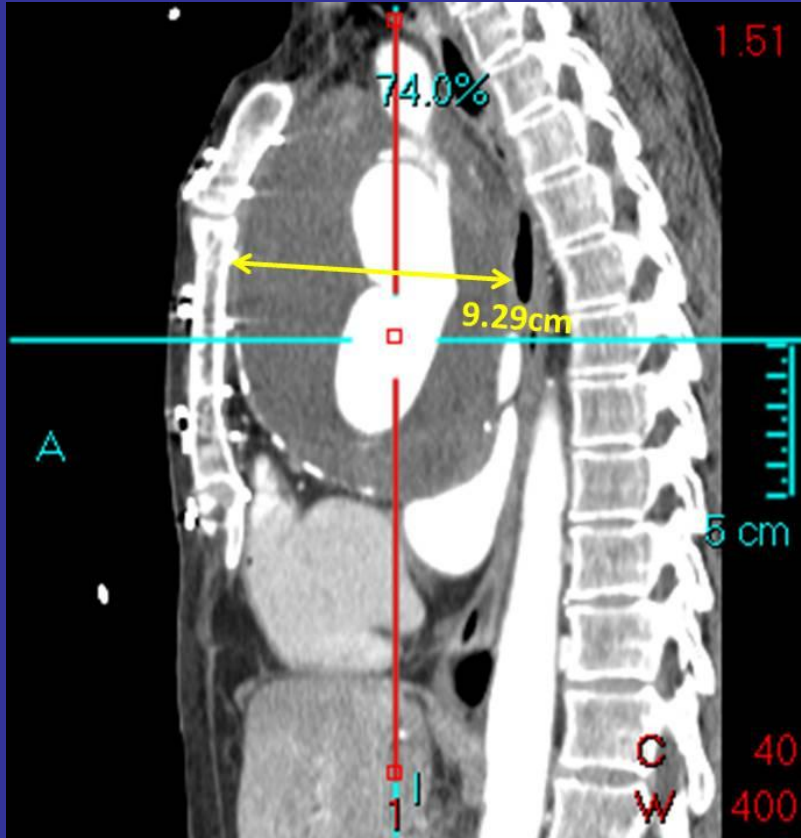
Ascendens conduit in situ



Residualis ív és descendens dissectio Bentall után



Óriás ascendens perigraft seroma



Köszönöm a figyelmet !

“Hybrid OR” = OR + Cath Lab

*DeWall-Lillehei
buborék oxigenátor
1955-56 környékén,
University of
Minnesota*

