




PÉCSI TUDOMÁNYEGYETEM
ÁLTALÁNOS ORVOSTUDOMÁNYI KAR

www.aok.pte.hu

Epiglottitis acuta - phlegmonosa



= gégefedő (epiglottis) acut gyulladása

Előfordulás:

leggyakoribb 10 év alatti gyermekeknél

Pathogenezis:

bakteriális fertőzés

(virális infekció)

sérülés (éles szélű ételdarab, idegentest)

Tünetek:

hirtelen kialakuló nyelési fájdalom

magas láz

gombócos beszéd, rekedtség

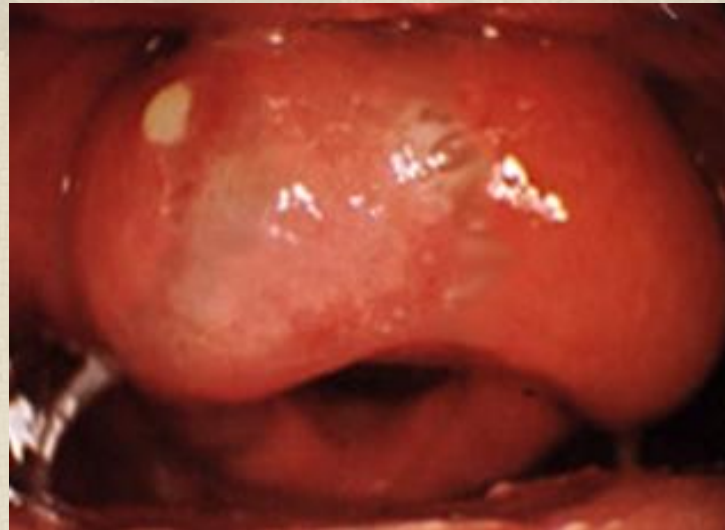
belégzési nehezítettség, légszomj

Diagnózis:

epiglottis kifejezetten hyperaemias („haragosvörös”)
oedamas, hurkaszerűen megvastagodott epiglottis
sárgás áttűnés a nyálkahártyán → beolvadás

gégetükrözéskor fokozott óvatosság szükséges!

(stridoros légzés, fulladás, teljes légrés elzáródás veszélye)



Terápia:

osztályos felvétel!

i.v. antibiotikum

szteroid

infúzió

légút biztosítása sz.e.

abscedálódás → incisio (rejtett szikével indirekt gégetükrözéssel
vagy műtőben)